Aus dem zahnärztlichen Institut der Universität Basel
Direktion: Prof. Dr. O. Müller
Orthodontische Abteilung, Vorsteher: Prof. Dr. Rudolf Schwarz

Auswirkung der Extraktion von Zähnen auf das deforme Gebiß

Inaugural-Dissertation

zur Erlangung der Doktorwürde der Zahnheilkunde der hohen medizinischen Fakultät der Universität Basel

vorgelegt von

LOUIS J. BAUME
Zahnarzt
aus Les Bois, Kt. Bern

Zürich 1939

Buchdruckerei Berichthaus

Von der medizinischen Fakultät der Universität Basel
genehmigt auf Antrag von

Prof. Dr. phil. Rudolf Schwarz
Prof. Dr. med. F. Verzàr, Dekan

Tag der Promotion: 23. Dezember 1938.

Zürich 1939 – Schweizerische Monatsschrift für Zahnheilkunde
Band 49, Nr. 4.

Aus dem zahnärztlichen Institut der Universität Basel
Direktion: Prof. Dr. O. Müller
Orthodontische Abteilung, Vorsteher: Prof. Dr. Rudolf Schwarz

Auswirkung der Extraktion von Zähnen auf das deforme Gebiß

Inaugural-Dissertation

zur Erlangung der Doktorwürde der Zahnheilkunde der hohen medizinischen Fakultät der Universität Basel

vorgelegt von

LOUIS J. BAUME
Zahnarzt
aus Les Bois, Kt. Bern

Zürich 1939

Buchdruckerei Berichthaus

R. UNIV.
BIBLIOTHEEK
LEIDEN

Separatabdruck aus der «Schweizerischen Monatsschrift für Zahnheilkunde»
Band 49, 1939, Heft 4.

Aus dem zahnärztlichen Institut der Universität Basel
(Direktion: Prof. Dr. O. Müller),
Orthodontische Abteilung (Vorsteher: Prof. Dr. Rudolf Schwarz).

Auswirkung der Extraktion von Zähnen auf das deforme Gebiß.

INAUGURAL-DISSERTATION
zur Erlangung der Doktorwürde der Zahnheilkunde der hohen medizinischen Fakultät der Universität Basel

vorgelegt von

Louis J. Baume, Oberassistent,
aus Les Bois (Kt. Bern).

616.314.7 089.87] 06

Begriffliche Einordnung.

Das unter dem Namen «Selbstregulierung» geübte Extraktionsverfahren sucht sich mit der Beobachtung zu rechtfertigen, daß nach der Extraktion eines Zahnes gewisse regulierende, natürliche Kräfte frei werden, welche die Nachbarzähne zum Wandern bringen, so daß unter gewissen Umständen sich die Lücke schließt und Stellungsanomalien beseitigt werden.

Aus dieser Umschreibung geht hervor, daß diese Methode mit orthodontischer Therapie schlechthin nichts zu tun hat, ganz in Übereinstimmung mit *M. Helman:* «this sort of treatment is more of a surgical procedure».

Dennoch ist es höchst wichtig, daß sich die schulgemäße Orthodontie eingehend damit befaßt, und zwar aus folgenden Gründen:

1. Aus wissenschaftlichen Gründen: Die Orthodontie unserer Tage sucht zum Teil durch die vielen Mißerfolge und Schädigungen mit untauglichen, mechanischen Apparaten entmutigt, nach neuen Wegen in der Behandlungsart. Ihr Ziel nennt sich «biologische oder physiologische Therapie», «Funktionskieferorthopädie» u.a.m. Tatsache ist aber, daß bei der geradezu unheimlich großen Produktion orthodontischer Literatur auch nicht eine einzige Untersuchung zu finden ist, die sich ernsthaft mit der biologischen Regulierung, so wie sie die Natur selbst tätigt, befaßt. Erst wenn unsere Erkenntnis auch wirklich die natürlichen Vorgänge erfaßt, wird sich unsere Diskussion über biologisch oder unbiologisch über das Schlagwortniveau erheben können.

2. Aus rein praktischen Gründen: In der heutigen Zeit ist es vielen Patienten aus finanziellen Rücksichten nicht möglich, sich einer längeren orthodontischen Behandlung zu unterziehen. Deshalb wird auch der Orthodont oft gezwungen sein, von der durch ihre Art eben kostspieligen Behandlung abzusehen und notgedrungen das unvergleichlich viel billigere Extraktionsverfahren wählen, wenn er damit tatsächlich wenigstens etwas verbessern kann. Dazu soll nun versucht werden, bestimmte Leitsätze aufzustellen, um damit auch bei der Behandlung von Kieferanomalien dem ersten Grundsatz der Heilkunde zu dienen: primum non nocere.

Geschichtlich-literarischer Überblick.

Es kann nicht Zweck dieser Arbeit sein, an Hand einer erschöpfenden Zusammenstellung der großen Literatur ein Verfahren zu rechtfertigen, wie dies zum Teil in anderen Monographien reichlich geschehen ist. Es soll nur die Entwicklung und der Stand der heutigen Kenntnis in unserem Problem aufgezeigt werden.

Gewiß nimmt die Extraktion in der Kieferregulierungstherapie zeitlich die erste Stelle ein, indem falsch gestellte Zähne einfach der Zange verfielen.

Zu Beginn des vorigen Jahrhunderts empfiehlt *Fox* als Erster eine ganz spezielle Extraktionstherapie, nämlich die

Entfernung aller ersten Molaren. Sie ist unter dem Namen «*systematische Extraktion*» bekannt und hat bis in die heutige Zeit leidenschaftliche Diskussionen verursacht. *Maclean* streicht bereits 1855 alle Gesichtspunkte hervor, die heute noch für diese Therapie aufgeführt werden:

1. Vorbeugung und Verbesserung der einfachen Formen von Unregelmäßigkeiten ohne Mitwirkung mechanischer Hilfsmittel.
2. Erzielung eines gesunden Zustandes der übrigen Zähne.
3. Vorbeugende Maßnahme gegen den erschwerten Durchbruch des Weisheitszahnes.

Die kariesprophylaktische Wirkung der Extraktion wird in der Folgezeit Gegenstand der Diskussion, worauf hier nicht eingegangen wird. Die besten erschienenen Monographien über das Problem sind die von *Kunert* und die von *Riesenfeld*, ferner die von *Lipschitz*. In der Schweiz plädierte besonders *A. Brodtbeck* für die «symmetrische Extraktion», indem er vor allem ihre sozial-hygienische Bedeutung hervorhob. Jedoch vermochte sein Beweismaterial die Fachkreise nicht zu überzeugen.

Stets wird der Zeitpunkt der Durchführung der Extraktion der ersten Molaren (= M_1) als ausschlaggebend diskutiert:

a) Vor dem Durchbruch des zweiten Molaren (= M_2) empfiehlt die Extraktion *Andrieu*, der M_1 für einen temporären Zahn hielt.

b) Beim Durchbruch des M_2 setzen sich für die Extraktion ein u. a. *Sternfeld, Devenport, Walkhoff*, weil zu dieser Zeit noch nicht der ganze Kaudruck auf den nicht abgestützten M_2 ruhe und so ihre Kippung verunmöglicht würde.

c) Die Zeit nach dem völligen Durchbruch von M_2 halten *Kunert, Riesenfeld, Lipschitz* für die günstigste, weil nur dann die M_2 gleich der regulierenden Kraft des Kaudruckes unterstellt würden.

Eine «systematische» *Extraktion der 1.* oder *2. Prämolaren* empfiehlt als Erster *Holländer* 1882, falls die Molaren nicht kariös sind. Auch *Walkhoff* 1891, der sich eingehend mit dem Problem beschäftigt hat und wegen der Einfachheit

für eine Extraktionstherapie eintritt, bevorzugt die Entfernung von Prämolaren.

Von den Orthodonten bezieht allein *Herbst* im positiven Sinne zum Extraktionsproblem im Sinne der Selbstregulierung, die er passive Regulierung nennt, Stellung. Er anerkennt eine gewisse Berechtigung dieser Behandlung aus Gründen der Einfachheit und unvergleichlicher Billigkeit, glaubt jedoch die M_1-Extraktion habe keinen Einfluß auf die Front. — Andere Orthodonten wie *Korkhaus*, *Oppenheim* enthalten sich aus Mangel an eigenen Untersuchungen einer Stellungnahme. Jedoch der größte Teil bekämpft eine derartige Behandlungsart. Ihr Leitsatz ist *Angles* Ausspruch: «Jeder Zahn ist ein notwendiger Baustein für die normale Okklusion. Nach jeder Extraktion resultiert eine Okklusionsanomalie mit schweren Störungen.» Ja, die Extraktion eines Zahnes zu Regulierungszwecken wird als Verbrechen gebrandmarkt. *Case* machte als Erster auf die Unhaltbarkeit dieser These aufmerksam und bekämpfte sowohl das Extrem der Nonextraktion wie das der Extraktion. Die Entwicklung hat gezeigt, daß er den richtigen Weg beschritten hat, dem die meisten heutigen Orthodonten Europas gefolgt sind. Ich möchte ihn als Vorkämpfer des Prinzipes der genau «*dosierten Extraktion* zur Unterstützung der aktiven Behandlung» nennen, welchen Begriff *R. Schwarz* für diese Therapie geprägt hat.

Während bei uns der laute Kampf verstummt ist, wurde er in der amerikanischen Literatur durch das Buch «Treatise on the Neglected Phase of Dentistry», das für die systematische M_1-Extraktion eintritt, neu entfacht. Die Antworten auf eine Rundfrage an die prominente amerikanische Fachwelt zeigt, wie wenig tatsächlich an Hand von eigenen Untersuchungen geurteilt wird und wie sehr nur theoretische Überlegungen wegleitend sind, wenn z. B. *F. Gray* schreibt, so schwierig es sei, M_1 mit Apparaten mesial zu bewegen, so unmöglich sei es, daß M_2 von selbst an den Platz der extrahierten M_1 rückten! — Die Vertreter der alten Schule, wie *Helman*, *Ketcham*, *Dewey*, *Mershon* «verdammen» dogmatisch die Extraktion eines Zahnes zu Regulierungs-

zwecken. — Weniger extrem sind die Einstellungen von *Kelsey*, der glaubt, daß es Fälle gibt, in denen die Extraktion von M_1 das bestmögliche Resultat ergibt, und besonders von *McCoy*. Nach meinen Untersuchungen absolut zutreffend schreibt er: «Diese Art der Therapie ist kein Allheilmittel und nur selten nach genauer Diagnose indiziert, z. B. bei Engstand und schlechten M_1 oder wenn die unteren M_1 gezogen werden müssen. Es gibt eine Indikation für die Extraktion in der Orthodontie, aber keine schematisierte (routine procedure).»

Die neueste Untersuchung über die Molarenextraktion veröffentlichte *Salzmann:* «Tooth Movement After Loss of permanent Molar» an 500 jugendlichen Fällen, jedoch nur 29 mit Extraktion aller M_1. Die Ungenauigkeit seiner Untersuchungsmethode (nur Einzelmodelle) bedingt sehr fragwürdige Resultate, die nach Messung mit Vergleichsmodellen ganz anders ausfallen. Zudem kann die richtig nachgewiesene Tatsache, daß die Prämolaren an der Eindeckung der Extraktionslücke auch beteiligt sind durch eine Distalwanderung, doch nicht als Argument gegen die Extraktionstherapie angesehen werden, ganz im Gegenteil!

Zusammenfassend können wir also drei Gruppen unterscheiden, welche sich in der Stellungnahme zur Extraktion von folgenden Standpunkten leiten lassen:

1. Eine Gruppe, welche sich aus *kariesprophylaktischen* Gründen für die Extraktion der M_1 entschließt.

2. Die Gruppe, welche vom *orthodontischen* Standpunkt aus urteilt, zerfallend in

a) solche, welche nach *Angle* dogmatisch jede Extraktion ablehnen,

b) solche, welche nach *Case* zur Wiederherstellung normaler dentofacialer Beziehung die aktive Behandlung durch eine «dosierte Extraktion» unterstützen, die Selbstregulierung aber aus folgenden Gründen ablehnen:

I. wegen der Ungewißheit und Unkontrollierbarkeit des Resultates,

II. wegen der großen Dauer bis zum Erfolg,

III. wegen der Gefahr von Schädigungen, wie Kippung, Drehung von Zähnen und Entwicklung von Paradentose,

IV. wegen der Möglichkeit der Permanenz von Lücken und der Hemmung des Kieferwachstums,

V. wegen der Gefahr der Senkung des Bisses.

3. Eine jüngste Gruppe, welche aus *wirtschaftlichen* Gründen mit der Zange zu regulieren versucht. Für diese sollen nun Leitsätze für die Therapie aufgestellt werden, um obige Schädigungen tunlichst zu vermeiden.

Material und Untersuchungsmethode.

Die einwandfreie Lösung dieser wichtigen Aufgabe hängt vorerst von zwei Voraussetzungen rein technischer Natur ab, nämlich:

a) von einer genügend großen Zahl von Fällen, deren Beobachtung sich über mehrere Jahre erstreckt,
b) von einer genauen Untersuchungsmethode.

a) Material.

Um der ersten Forderung gerecht zu werden, habe ich 250 Modelle gesammelt. Durch das sehr verdankenswerte Entgegenkommen eines langjährigen Vertreters der Extraktionstherapie, Herrn Dr. *P. Felber* in Luzern, wurde es mir möglich, eine große Reihe von Fällen, die zum Teil über 15 Jahre beobachtet wurden und mit Modellen von verschiedenen Zeitpunkten belegt sind, meiner Untersuchung zuzuführen. Mein Material setzt sich folgendermaßen zusammen:

TABELLE I

126	Modelle	Sammlung *Felber* (2 und 3 Modelle pro Fall),
29	»	Zürcher Universitätsinstitut (3 Mod. pro Fall),
65	»	Sammlung Dr. *Jourdan*, Basel (1 Mod. pro Fall),
16	»	Ergänzung Sammlung *Jourdan* (2 Mod. pro Fall),
14	»	verschiedener Herkunft (2 u. 3 Mod. pro Fall).
250	Modelle	(oberer und unterer Abdruck).

Das Material aus dem Zürcher Institut wurde mir von Herrn Prof. *Wild* zur Verfügung gestellt und stammt aus einer Arbeit *Baumeisters*, das ich auf das neue Datum vervollständigte. Eine große Serie von Einzelmodellen konnte ich aus einer Arbeit *Jourdans* über Kariesprophylaxe und Extraktionstherapie aus der Basler Schulzahnklinik meiner Sammlung zuführen. Zirka 60 Modelle, zum Teil Ergänzungsabdrücke, wurden von mir hergestellt.

Außerdem stellte uns Herr Prof. *Stoppany* (Zürich) das gesamte *Brodtbecksche* Material von ca. 55 Einzelmodellen mit systematischer Extraktion zur Verfügung, das ich jedoch mangels genauer Daten nicht zu meiner Untersuchung heranzog.

b) Untersuchungsmethode.

Zur genauen Analyse der Reaktion des gesamten Zahnbogens auf die Extraktion eines Zahnes ist die Messung und das Röntgenbild notwendig. Dabei stößt das metrische Erfassen der Wanderung der Zähne auf technische Schwierigkeit. Außer Betracht dürfte die Messung im Munde des Patienten fallen, schon aus Mangel an konstanten Fixpunkten. Für die Untersuchung kommt daher nur der Abdruck in Frage. Für die Messung eignet sich nur der Gipsabdruck, weil nur er die unverzogene Widergabe garantiert. Wir verwenden die Xanthanomasse, weil sie durch ihren Geschmack gerade bei Kindern auf keinen Widerstand stößt, leicht und sauber brechbar ist, und die technische Verarbeitung vorteilhaft ist.

Körbitz hat als Erster eine Methode angegeben, die es ermöglicht, an einem einzigen Modell nach einseitiger Extraktion die Größe der Wanderung der Zähne vermittels eines Rasters unter Benutzung der Raphenmediane an der unversehrten Gegenseite zu messen. Gegen die Heranziehung des Hälftevergleiches zur Messung der Verschiebungen ist jedoch einzuwenden, daß auch die normalsten Gebisse fast immer unsymmetrisch sind, demnach solche Messungen nie genau sein können.

Noch ungenauer ist die Methode *Grünbergs* mittels seines Symmetroskopes, weil er von der konstantbleibenden Raphenmitte abging und gerade die durch die Extraktion veränderliche Schneidezahnmitte heranzog. Seine Resultate sind daher sehr allgemein.

Da zudem beide Methoden nur die Bewegung nach einseitiger Extraktion messen können, müssen wir für unsere Untersuchungen unbedingt das Vergleichsmodell vor der Extraktion fordern. Diesen Weg hat *Riesenfeld* beschritten, doch dürften seine Messungen sehr ungenau sein, da er sie nicht in einer Ebene, sondern direkt am Modell vornahm.

Genauere Resultate ergab die Untersuchung von *Baumeister*, der die Messung auf der Ebene einer Celluloidplatte mit Mittellinie vornahm. Seine Fehlerquellen sind eine falsch konstruierte Mittellinie und die Parallaxe.

Die metrische Analyse meiner Modelle nahm ich mit Hilfe des Universalstereographen von *R. Schwarz* vor. Er zeichnet sich vor allen Apparaten aus durch seine Genauigkeit (Fehler max. 0,2 mm) und Vermeidung jeglicher Parallaxe, durch die Möglichkeit der Darstellung in allen drei Dimensionen und vor allem durch seine leichte und zeitsparende Handhabung. Der damit auf Papierebene genau projizierte Zahnbogen mit Raphenmediane kann durch Senkrechte von den mesialen und distalen Kontaktpunkten resp. -flächen der Zähne auf die Raphenmediane leicht ausgemessen werden. Als Fixpunkt wird im Oberkiefer das Prosthion[1] und das entsprechende Infradentale im Unterkiefer angenommen. Ich glaubte vorerst dazu berechtigt zu sein, nach den grundlegenden Messungen von *O. Meyer* an 100 normalen Fällen, aus denen ersichtlich ist, daß zirka vom neunten Altersjahre weg der Abstand pr bis M_1 konstant bleibt und daß das apositionelle Längenwachstum des Gesichtes von da weg hauptsächlich

[1] Prosthion = pr = vorderster cephalometrischer Punkt des Oberkiefers, am Lebenden (biometrisch): Zahnfleischpapille zwischen den oberen ersten Inzisiven.

zwischen bt[2] und M_1 stattfindet. Erst im Verlauf meiner Untersuchung ergab sich, daß gerade die Extraktion der M_1 oft auf das pr, resp. die Front wirkt, indem es sich nach hinten verlagern kann (Retraktion der Front). Demnach kommt zum Teil auch meinen Messungen nur relativer Wert zu. Absolute Zahlen könnten eventuell erhalten werden durch Heranziehen eines neutralen Fixpunktes zwischen bt und pr, z. B. der Spina nasalis post. (für den gewöhnlichen Abdruck schwer darstellbar) oder für die Messung der bor-Linie[3].

Um Vergleichswerte zu erhalten, wurden die Maße in Prozenten zur mesiodistalen Länge des extrahierten Zahnes ausgerechnet.

I. Die Extraktion der bleibenden ersten Molaren.

A. Untersuchungsergebnisse bezüglich der Wanderung.

1. Allgemeine Wanderungsgesetze.

Die Art des Wanderns der Nachbarzähne nach der Extraktion von M_1 mit Messung und Röntgenbild genau festzustellen, war mein erstes Untersuchungsziel, weil dieses selbsttätige Wandern therapeutisch ausgenützt werden soll. Ergebnis der Beobachtung an 80 Fällen mit Extraktion sämtlicher M_1 sind folgende drei allgemein gültige *Wanderungsgesetze:*

1. Nach der im Alter von 10 bis 14 Jahren vorgenommenen Extraktion von M_1 suchen die Nachbarzähne durch körperliches Wandern die entstandene Lücke zu schließen. Dabei wandern die vor der Lücke stehenden Prämolaren distal und die hinter der Lücke stehenden M_2 gleichzeitig mesial.

---

[2] bt = Bitragialebene oder diejenige Ebene, welche senkrecht zur Ohraugenebene durch die beiden t = Tragialpunkte geht. (t = Meßpunkt am Oberrand des Tragus des Ohres.)

[3] bor = Biorbitalebene oder diejenige Ebene, die durch die beiden Orbitalpunkte am unteren Orbitalrand geht.

2. Im Oberkiefer geht die Wanderung stets schneller vor sich als im Unterkiefer.

3. Im Oberkiefer wie im Unterkiefer wandern die durchgebrochenen Prämolaren langsamer distal als die durchgebrochenen Molaren mesial.

Unterlage und Präzision dieser Gesetze bildet die Messung. Die Zusammenstellung 20 solcher Messungen, die ungefähr unter gleichen Bedingungen (Alter und Dauer) gewonnen wurden, ergibt, daß die Größe der Wanderung sowohl nach distal wie nach mesial schwankend ist, daß sie sich aber stets innerhalb von bestimmten Grenzen bewegt. Aus den prozentuellen Vergleichszahlen wurden folgende Durchschnittszahlen errechnet:

TABELLE II

Im *Oberkiefer* beträgt nach durchschnittlich 1½ Jahren:

die Distalwanderung von P_2	31,8%,	maximal 50%,
die Mesialwanderung von M_2	54,4%,	maximal 82%,
die restliche Lücke	13,5%,	maximal 17%.

In acht Fällen waren nach zwei Jahren die Lücken geschlossen durch:

eine Distalwanderung von P_2	30%,
eine Mesialwanderung der M_2	70%.

Im *Unterkiefer* sind die Durchschnittszahlen für:

die Distalwanderung von P_2	22,1%,	maximal 39%,
die Mesialwanderung von M_2	49,7%,	maximal 62%,
die restliche Lücke	28,2%,	maximal 35%.

Nur in zwei Fällen waren nach drei Jahren die Lücken geschlossen durch:

Distalwandern der P_2	27%,
Mesialwandern der M_2	73%.

In der Mehrzahl der Fälle schloß sich die Lücke nach ca. fünf Jahren oder überhaupt nie.

2. Wanderungsbeschleunigende Faktoren.

Die großen Schwankungen in der Größe der Wanderung sowohl nach mesial wie nach distal weisen darauf hin, daß oft gewisse Faktoren auftreten, die das Wandern begünstigen können. Um darüber genauen Aufschluß zu erhalten, wurden einige Fälle in zeitlich kurzen Abständen überwacht. Deren Meßergebnisse sind in Tabelle III zusammengestellt.

Fall 1. Dem 13½jährigen Patienten wurden sämtliche M_1 gezogen, weil in dem sonst gesunden Gebiß die M_1 kariös waren und im Unterkiefer Platzmangel und Engstand besteht. P_2 unten links steht lingual außer Okklusion. Die M_2 stehen in Okklusion. (Abb. 1 ausgezogene Figur.)

10 Tage post extractiones (= p. extr.) zeigt die exakte Messung, daß P_2 rechts oben keine feststellbare Distalwanderung ausgeführt hat, daß aber M_2 bereits 0,5 mm mesial sich bewegt hat. — Im Unterkiefer kann keine Verschiebung gemessen werden (Abb. 1 links punktierte Figur).

1 Monat p. extr. zeigt P_2 links oben 1,5 mm Distalwanderung und M_2 gleich große Mesialwanderung. Das Röntgenbild ergibt, daß weder P_2 noch M_2 das Wurzelwachstum abgeschlossen haben. — Im Unterkiefer ist die Veränderung augenfällig. P_2, der vorher lingual gedrängt war, hat sich aufgerichtet, indem er sich 2,5 mm bukkal und 1,5 mm distal bewegt hat. M_2 ist nur 0,5 mm mesial gewandert. Das Wurzelwachstum von P_2 und M_2 ist auch hier nicht abgeschlossen (Abb. 1 rechts schraffiert).

2 Monate p. extr. ist im Oberkiefer die Distalwanderung von P_2 links auf 2,5 mm und die Mesialwanderung von M_2 auf 2,5 mm angestiegen. Im Röntgenbild ist die körperliche Bewegung und die Bildung einer Lücke zwischen P_1 und P_2 durch Verbreiterung des Septums genau zu erkennen. — Im Unterkiefer sind die Zahlen für die Distalbewegung von P_2 links 4,0 mm und 2,5 mm für die Mesialbewegung des M_2. Röntgenologisch wird festgestellt, daß neben der Bodilybewegung auch kippende Momente gegen die Lücke aufgetreten sind, was später durch das zu hohe Extraktionsalter (13½ Jahre) erklärt wird.

Fall 2 wegen Raummangel weggelassen.

Fall 3. Der Patientin werden mit 10 Jahren wegen Platzmangel der Eckzähne und Engstand der Front mit Anteposition von I_1 rechts im Oberkiefer sämtliche Molaren gezogen. 3+345 sind im Durchbruch begriffen. M_2 nicht vorhanden.

1½ Monate p. extr. steht im *Oberkiefer* P_2 rechts 1,5 mm mehr distal, so daß der Eckzahn in richtiger Stellung durchbrechen konnte. — Im *Unterkiefer* ist P_2 rechts 0,5 mm distal gewandert (Abb. 2 links schraffierte Fig.).

2½ Monate p. extr. ist im Röntgenbild wiederum ersichtlich, daß P_2 oben rechts keinen Kontakt mehr besitzt, wohl aber noch P_1 und C. Die Prämolaren haben ihr Wurzelwachstum völlig abgeschlossen, daraus erklärt sich die stark verringerte Distalwanderung von 0,5 mm im zweiten Monat. — Im *Unterkiefer* ist keine Wanderung meßbar. Im Röntgenbild zeigen die P wiederum nur noch kleines offenes Foramen und P_2 äußerst geringe Wanderung gegen die noch sichtbare Alveole des extrahierten M_1. Bedeutend stärker, ca. 2,5 mm, ist die Anlage von M_2 gegen die Lücke gewandert (Abb. 7).

5 Monate p. extr. ergibt im *Oberkiefer* links die Messung eine Distalwanderung des P_2 um 2,5 mm. +345 stehen nun in richtiger Okklusion. M_2 ist 6,5 mm mesial verschoben durchgebrochen, deckt also genau die Hälfte der Extraktionslücke ein. Im Röntgenbild (Abb. 6) sind zwischen den Zähnen nach vorn abnehmend große Lücken oder entsprechend verbreiterte Septen ersichtlich. Wurzelwachstum nicht abgeschlossen. In der Frontstellung hat sich nichts geändert. Im *Unterkiefer* ist P_2 links 1 mm distal gewandert. M_2 bricht mit 6 Monaten 5 mm mesial verschoben durch (Abb. 2 rechts schraffiert).

Zähne mit *abgeschlossenem Wurzelwachstum* wandern demnach *langsamer* als noch wachsende Zähne.

Auch durchbrechende Zähne, die der Extraktionslücke nicht direkt benachbart sind, beeinflussen die Wanderung.

Fall 4. Wegen Platzmangel für die nicht durchgebrochenen P_2 wurden dem 10jährigen Patienten die zum Teil stark zerstörten M_1 gezogen. Im Oberkiefer M_2 nicht durchgebrochen. (Abb. 3 weiße Fig.)

Nach *5 Monaten* betragen die Verschiebungen im *Oberkiefer* für P_2 rechts, der nun durchgebrochen ist, 5 mm, für P_1 2 mm, für C 1 mm nach distal, und für M_2, der im Durchbruch ist, 4 mm nach mesial. — Im *Unterkiefer* sind die entsprechenden Zahlen für P_2 2,0 mm, für P_1 1,0 mm nach distal, für M_2 4,5 mm nach mesial (Abb. 3 links schraffiert).

Nach *6 Monaten* hat sich im *Oberkiefer* P_2 links hauptsächlich durch Wanderung seiner Anlage 5,5 mm distal, und M_2 4,0 mm mesial verschoben. — Im *Unterkiefer* zeigt M_2 links nur 3 mm Mesialwanderung, weil im Gegensatz zu rechts die Wurzelbildung schon fast abgeschlossen ist. P_2 links ist noch nicht durchgebrochen, seine Anlage zeigt aber im Röntgenbild (Abb. 8) eine starke Abwanderung nach distal (Abb. 3 rechts).

Am schnellsten wandern die *Anlagen* von Zähnen in die Extraktionslücke. Demzufolge kann die Distalwanderung der P_2 dann größer werden als die Mesialwanderung der M_2, wenn P_2 erst nach der Extraktion von M_1 durchbrechen.

Fall 5. Dem Patienten wurden mit 13½ Jahren die stark zerstörten M_1 extrahiert. M_1 oben links wurde schon sehr früh entfernt, was zu folgenden Störungen führte: M_2 brach früh mesial verlagert durch, I_2 und C sind stark distal gewandert, so daß für die später durchbrechenden P zu wenig Platz blieb und sie in Ante- und Retroposition gedrängt wurden. — Im Unterkiefer sind die M_2 vorhanden. Es liegen stark gedrängte Zahnstellungen mit Labialverdrängungen der Eckzähne vor (Abb. 4).

4½ Monate p. extr. sind im *Oberkiefer* folgende Veränderungen festzustellen: rechts auf der ganzen Seite zeigt sich eine Mesialwanderung von M_2 bis M_1 um 1 mm. Links beträgt die Distalwanderung von P_2 2,5, von P_1 1,5, von C 1 mm. M_2 ist unter der Durchbruchskraft 4 mm mesial gerückt. — Auch im *Unterkiefer* zeigt sich gut die entspannende Wirkung der Extraktion des M_1 durch die starke Verschiebung der Zähne bis I_1. Die P_2 rücken 2,5 mm distal, die C 1,5 mm und beginnen sich in den Zahnbogen einzureihen. Die M_2 sind 3 und 4 mm mesial gewandert (Abb. 4).

Engstand in der Front fördert die Distalwanderung. Die Distalwanderung der Vorderzähne nimmt von der Lücke weg nach vorn stets ab, so daß es zur Lückenbildung zwischen den einzelnen Zähnen kommt, zur sogenannten *Auflockerung* (vgl. auch Fall 4).

Fall 6 wird weggelassen.

Fall 7 zeigt bei einer 11jährigen Patientin die Bewegung der Zähne nach Extraktion aller M_1. Im Oberkiefer besteht für den C links Platzmangel. Aus der gedrängten Stellung resultiert eine Protrusion der Front; Molarenrelation normal. Keine M_2. — Im gedrängten Unterkieferbogen besteht Platzmangel für P_2. M_2 durchgebrochen (Abb. 5).

1 Jahr p. extr. sind sämtliche Lücken fast geschlossen. Im *Oberkiefer* hat die Distalwanderung auch die Frontzähne erfaßt. Die Front hat sich retrahiert, ein therapeutisch äußerst wichtiges Faktum, das später noch eingehend dargelegt werden soll. Die verschieden große Wanderung von links und rechts erklärt sich dadurch, daß links P_2 durch den Antagonisten, der erst durchbricht, nicht festgehalten wurde und daher schneller wandern konnte. — Obwohl das Resultat in der Front günstig ist, macht sich hier ein großer Nachteil bemerkbar, die Kippung der unteren M_2. Wie später noch weiter nachgewiesen werden soll, ist dafür das Vorhandensein der M_2 im Unterkiefer zur Zeit der Extraktion verantwortlich zu machen, während M_2 im Oberkiefer noch fehlen. So kommt es, daß die stark mesial durchgebrochenen oberen M_2 mit den unteren, welche sich nicht so stark mesial verschoben haben, nur noch mit ihren distalen Enden okkludieren und auf die mesial nicht abgestützten unteren M_2 eine kippende Wirkung ausüben (Abb. 5).

Zusammenfassend geht aus diesen fünf Fällen hervor, daß die Wanderung der Zähne nach der Extraktion von M_1 unter folgenden Umständen beschleunigt ist, d. h. größer ist als die Mittelwerte:

1. wenn die *der Extraktionslücke benachbarten Zähne* erst nach der Extraktion durchbrechen.

Im Oberkiefer wandern die *Anlagen* sowohl von P_2 wie M_2 sehr schnell in die Extraktionslücke. — Im Unterkiefer wandert die Anlage von P_2 bedeutend stärker distal (= Ursache des sogenannten Abwanderns, siehe später) als die Anlage von M_2 mesial.

2. wenn Zähne nach der M_1-Extraktion durchbrechen, welche der Extraktionslücke *nicht benachbart* sind, sondern weiter vorn stehen (der Einfluß des M_3 wird später gesondert behandelt).

   Im Oberkiefer üben besonders durchbrechende Eckzähne, im Unterkiefer durchbrechende P_1 einen Druck auf die Nachbarzähne aus, der sich gegen die Extraktionslücke hin auslösen kann.

3. wenn die Nachbarzähne der extrahierten M_1 ihr Wurzelwachstum noch nicht abgeschlossen haben, auch falls sie bereits in Okklusion stehen (siehe Fall 1).
4. bei Engstand der Zähne besonders in der Front.

   Die Extraktion scheint ein entspannendes Moment zu sein. Daraus wird sich die Fernwirkung auf die Front erklären lassen (Fall 5 und 7).

5. falls Zähne durch Engstand bukkal oder lingual außer Okklusion durchgebrochen sind (Fall 1).

3. Zeitlicher Ablauf der Wanderung.

Da für die therapeutische Auswertung vor allem die Distalwanderung interessiert, gilt es, diese zeitlich genau zu erfassen und ihren Ablauf im Verhältnis zur Mesialwanderung festzustellen. Tabelle IV gibt die Größe der Wanderung innerhalb eines halben Jahres von verschiedenen Zeitpunkten an gerechnet.

Schon aus Tabelle III geht hervor, daß die Wanderung nach mesial und distal gleichzeitig vor sich geht, wenn auch die Distalwanderung anfänglich oft kaum meßbar ist. Tabelle IV zeigt nun, daß im *Oberkiefer* die Distalwanderung vollständig durchgebrochener Zähne ungefähr ein Jahr lang gleichmäßig anhält, daß sie durchschnittlich ⅓mal kleiner ist, als die Mesialwanderung (entsprechend den Durchschnittszahlen). Nach Jahresfrist verlangsamt sich auch die

TABELLE III.

Größe der Wanderung der P_2 und M_2 nach der M_1-Extraktion

Fall	Alter bei der Extraktion	Dauer nach der Extraktion	Seite	Oberkiefer							Unterkiefer						
				Distal-Wanderung der P_2		Mesial-Wanderung der M_2		Lücke restlich		Durchbrechende Zähne	Distal-Wanderung der P_2		Mesial-Wanderung der M_2		Lücke restlich		Durchbrechende Zähne
				mm	%	mm	%	mm	%		mm	%	mm	%	mm	%	
1	13,5	10 T.	r	—	—	0,5	—	—	—	—	0,0	—	0,0	—	—	—	—
		1,3 M.	r	2,5	—	1,5	—	6,5	—	—	1,0	—	2,0	—	8,0	—	—
		1 M.	l	1,5	—	1,5	—	7,5	—	—	1,5	—	0,5	—	6,0	—	P_2 lg.
		2 M.	l	2,5	—	2,5	—	5,5	—	—	2,0	—	1,9	—	5,0	—	—
2	10,5	1 M.	l	1,5	—	—	—	—	—	C	1,5	—	—	—	—	—	P_1
		2 M.	l	3,0	—	5,5	—	2,5	—	C	3,5	—	—	—	—	—	P_1
3	10	1 M.	r	1,5	14	—	—	—	—	C, M_2 fehlt	0,5	5	—	—	—	—	M_2 fehlt
		5 M.	l	2,5	22	6,5	60	2,0	18	C, P_1, 2 M_2	1,0	10	—	—	—	—	M_2 fehlt
5	13,5	4,5 M.	r	2,5	23	4,0	36	4,5	41	—	1,5	14	3,0	29	4,5	57	—
		5 M.	l	—	—	—	—	—	—	—	2,5	23	4,0	38	4,0	38	Engstand M_2
4	10	5 M.	r	5,0	42	4,0	33	3,0	25	M_2, P_2	2,0	17	4,5	38	5,5	45	Engstand M_2
		6 M.	l	5,5	46	4,0	33	2,5	21	M_2, P_2	—	—	3,0	25	—	—	P_2 fehlt
8	12,5	10 M.	r	2,0	22	4,5	50	2,5	28	—	0,5	6	4,0	44	4,5	50	—
6	13	10 M.	r	2,0	22	5,0	56	2,0	22	M_2	2,0	22	2,5	28	4,5	50	—
		10 M.	l	2,0	23	4,5	50	2,5	27	M_2	—	—	—	—	—	—	—
7	11	12 M.	r	4,0	40	4,5	45	1,5	15	C	3,5	30	3,5	35	3,5	35	P_2
		12 M.	l	1,5	15	6,0	60	2,5	25	Engstand	3,5	35	5,0	50	1,5	15	—

Distalwanderung im Oberkiefer wesentlich um durchschnittlich nach 1½ bis 2 Jahren ganz aufzuhören, oft schon bevor die Lücke ganz geschlossen ist (Fall 10 und 12).

Die Mesialwanderung geht aber weiter, zwar langsamer als anfänglich. Durchschnittlich nach zwei Jahren hat sich oben die Lücke geschlossen. Der Termin des Schlusses ist abhängig von den wanderungsbeschleunigenden Faktoren. Nach Schluß der Lücke beginnen die Prämolaren eine rückläufige Wanderung, indem sie wie die M_2 mesial zu wandern beginnen. Die weitere Untersuchung wird noch zeigen, daß besonders der Durchbruch der Weisheitszähne dazu den Anstoß gibt.

Im *Unterkiefer* verlangsamt sich die Distalwanderung viel eher als im Oberkiefer, und wird oft so klein, daß sie innerhalb eines halben Jahres nicht mehr meßbar ist. Sie scheint jedoch länger zu dauern, sehr oft über zwei Jahre. — Die Mesialwanderung geht auch langsamer vor sich, so daß im günstigsten Falle die untere Extraktionslücke von M_1 nach drei Jahren geschlossen ist durch Wandern der Nachbarzähne. Meist jedoch wird der Schluß erst auf Anstoß des durchbrechenden M_3 hin vollstreckt oder er bleibt überhaupt aus. Eine rückläufige Wanderung der Prämolaren ist daher erst viel später zu beobachten.

Der Grund für das verschieden schnelle Wandern im Unter- und Oberkiefer ist bestimmt in dem verschieden großen Knochenwiderstand, gegeben durch die verschiedenen anatomischen und histologischen Verhältnisse in den beiden Kiefern, zu suchen.

Im *Oberkiefer* ist der Alveolarknochen viel spongiöser, die Kompekta ist sehr dünn und zum Teil sehr porös. — Im *Unterkiefer* ist der Alveolarknochen besonders im Bereich der Wurzelspitzen der Backenzähne sehr kompakt und die Septen dicker.

Zudem haben die unteren Molarenwurzeln rein anatomisch die größere Flächenausbreitung in mesio-distaler Richtung, setzen also der disto-mesialen Wanderung eine größere Widerstandsfläche entgegen, als die mehr in bukko-lingualer Richtung entfalteten Wurzeln der oberen Molaren.

TABELLE IV.

Zeitlicher Ablauf der Wanderung nach der M_1-Extraktion.

Fall	Alter bei der Extraktion	Dauer nach der Extraktion	Oberkiefer					Unterkiefer				
			Distal-Wanderung der P_2 mm	Mesial-Wanderung der M_2 mm	Lücke restliche mm	Lücke totale mm	Wanderung der P_2	Distal-Wanderung der P_2 mm	Mesial-Wanderung der M_2 mm	Lücke restliche mm	Lücke totale mm	Wanderung der P_2
9	11,7	3 – 9 M.	[1] 0,5	2,0	4,5	7,0	distal	0,5	1,0	6,5	8,0	distal
		0,5– 1 J.	[2] 0,5	1,0	2,0	3,5	»	0,5	1,0	5,5	7,0	»
10	12	5 –11 M.	0,5	1,0	1,5	3,0	»	0,25	1,0	5,75	7,0	»
		0,5– 1 J.	0,5	1,5	2,0	4,0	»	0,0	2,0	6,0	8,0	»
11	12	7–13 M.	0,0	0,5	3,0	3,5	»	0,0	1,0	7,0	8,0	»
12	11	1,5– 2 J.	0,0	0,0	0,0	—	Lücke geschlossen	0,5	0,5	2,0	3,0	»
			–0,5	0,5	0,0	—	mesial	0,0	0,0	0,5	—	»
13	11	2– 2,5 J.	0,0	1,0	1,0	2,0	distal	0,0	0,5	2,0	2,5	»
			–0,5	0,5	0,0	—	mesial	0,25	1,0	1,75	3,0	»

[1] Obere Kolonne: Rechte Seite [2] Untere Kolonne: Linke Seite

Die *rückläufige Wanderung* der Prämolaren nach mesial wird wesentlich beeinflußt durch das Vorhandensein des dritten Molaren. Fehlt er, so ist sie stets kleiner und tritt später auf. Durch diese andauernde rückläufige Bewegung kann schließlich P_2 wieder an seinem ursprünglichen Platz vor der Extraktion oder sogar noch weiter mesial zu stehen kommen als vor der Extraktion des M_1, d. h. also, daß M_2 oft durch die Wanderung nicht nur den Platz des extrahierten ersten Molaren, sondern sogar einen Teil vom zweiten Prämolaren vor der Extraktion einnehmen kann (Fall 19 und 20 oben, Fall 17 und 19 unten). Die Durchschnittsberechnung von 16 ähnlichen Fällen nach durchschnittlich 9 Jahren ergibt folgende Daten:

Im *Oberkiefer* beträgt
die Distalwanderung der P_2 noch ca. 7% (max. 9%, wenn M_3 vorhanden, oder 29%, wenn M_3 nicht vorhanden ist),
die Mesialwanderung der M_2 ca. *93*%; in 2 Fällen beträgt sie 109% (= 9% Mesialwanderung der P_2).

Im *Unterkiefer* beträgt durchschnittlich
die restliche Distalwanderung der P_2 ca. *4*%,
die Mesialwanderung der M_2 *93*% (in 4 Fällen 112%),
die restlich bleibende Lücke *3*%.

4. Einfluß des Weisheitszahnes auf die Wanderung.

Tabelle V stellt die Meßergebnisse nach fünf Jahren von verschiedenen Zeitpunkten an gerechnet dar. In ihnen spiegelt sich der große Einfluß der M_3 auf die Wanderung wider. Wichtig ist festzustellen, daß mit 18 Jahren meist alle M_3 frühzeitig durchgebrochen sind, falls sie überhaupt angelegt wurden.

Im *Oberkiefer* sind sämtliche Lücken geschlossen (0,5 mm bedeutet, daß bloß kein Kontakt vorhanden ist). Unter dem Einfluß von M_3 wird der Kontakt zwischen den Zähnen wieder hergestellt. Nur wo M_3 fehlt, ist die Auflockerung geblieben (Fall 8 und 11). Die Wanderung der Prämolaren ist in allen Fällen rückläufig. — Im *Unterkiefer* ist die Wirkung des

TABELLE V.

Einfluß des Weisheitszahnes auf die Wanderung nach der M_1-Extraktion

Fall	Alter bei der Extraktion	Dauer nach der Extraktion	Intervall der Beobachtung	Oberkiefer				Unterkiefer			
				Distal-Wanderung der P_2	Mesial-Wanderung der M_2	Lücke restlich	M_3	Distal Wanderung der P_2	Mesial Wanderung der M_2	Lücke restlich	M_3
			Jahre	mm	mm	mm		mm	mm	mm	
8	12,5	4,5	0,5–5	–0,5	3,0	0,0	n.a.	1,0	2,0	2,0	—
				1,0	2,0	0,0	n.a.	–1,0	4,5	0,0	vh
9	11,7	5	0,7–5,7	–2,0	6,5	0,0	vh	–0,5	4,5	2,5	vh
			1–6	–3,0	5,0	0,0	vh	–0,5	4,0	2,0	vh
10	12	5	1–6	–0,5	2,0	0,0	vh	–4,0	10,0	0,0	vh
				–0,5	2,0	0,0	db	0,0	6,0	0,0	vh
11	12	5	1–6	0,0	2,5	0,5	n.a.	0,0	1,5	6,0	db
				–1,0	1,0	0,0	n.d.	0,5	2,0	3,0	db
12	11	5	2–7	–1,0	1,0	0,0	vh	–1,0	2,5	0,5	vh
				–2,5	2,5	0,0	vh	–1,0	1,0	0,0	db
13	11	5	2,5–7,5	–2,0	3,0	0,0	vh	–3,5	5,5	0,0	vh
				–2,0	2,0	0,0	vh	–1,0	4,0	0,0	vh

n.a. = M_3 nicht angelegt
vh = M_3 vorhanden, in Okklusion
db = M_3 durchbrechend, nicht okkludierend
n.d. = M_3 nicht durchgebrochen

Durchbruches von M_3 äußerst wichtig. Nur selten, in den günstigsten Fällen, schließt sich nämlich vor seinem Durchbruch die Extraktionslücke. Die genau aufgenommene Anamnese ergab, daß *in keinem Falle* nach M_1-Extraktion ein *erschwerter Durchbruch* des M_3 aufgetreten ist.

Fall 8 illustriert nun besagte Wirkung sehr gut. Der Patient ist 17 Jahre 8 Monate alt. Mit 12 Jahren wurden ihm alle M_1 extrahiert.

Nach 5 Jahren: Im *Oberkiefer* fehlen M_3, weil sie, wie das Röntgenbild zeigt, nicht angelegt sind. Demzufolge war der Schub von hinten nicht derart, daß die Zahnreihe aufgeschlossen und durch Kontakt abgestützt worden ist. — Im *Unterkiefer* ist links M_3 durchgebrochen, rechts fehlt er. Die Folge ist, daß links die Extraktionslücke vollkommen geschlossen ist, während rechts hingegen noch eine restliche von 2 mm geblieben ist und P_2 immer noch, nur schwach allerdings, nach distal rückt. Das Röntgenbild zeigt zudem die wichtige Tatsache, daß auch unter dem Druck des durchbrechenden M_3 die Wanderung körperlich vor sich ging und keine Kippung auftrat (Abb. 9, 12 und 55, Röntgenbild 21).

In *Fall 9* zeitigt die Untersuchung ebenfalls interessante Resultate. Molaren-Extraktion mit 11¾ Jahren. M_2 waren alle durchgebrochen.

Die dritte Kontrolle wurde im Alter von 17½ Jahren, also *5 Jahre* p. extr. ausgeführt. Sämtliche M_3 stehen in Okklusion. Der *Oberkiefer* zeigt einen sehr schönen Zahnbogen. Die M_2 sind leicht einwärts gedreht, doch das Röntgenbild zeigt absolut keine Kippung. Überall ist Kontakt zwischen den Zähnen. Die physiologische Mesialwanderung der ganzen Zahnreihe hat eingesetzt, unter ihrem Einfluß hat sich der Zahnbogen auch geschlossen. Interessanter sind die Beobachtungen im *Unterkiefer*. Der untere Zahnbogen zeigt ebenfalls gute Form, weist aber trotz der bereits okkludierenden M_3 eine 2 mm große restliche Extraktionslücke auf. Die Lücke wurde durch die M_3 nur verkleinert, nicht aber geschlossen. Obwohl also kein Kontakt zwischen P_2 und M_2 vorhanden ist, wird dennoch eine *Mesial*wanderung der Prämolaren von 0,5 mm gemessen. Die Erklärung hiefür gibt

das Röntgenbild (Abb. 23). Es zeigt, daß M_2 etwas gekippt ist; von seiner mesio-marginalen Alveolenwand verlaufen starke Trabekel gegen die disto-apikale Wandung von P_2. Diese von hinten oben nach vorn unten gerichteten Trabekel verhindern den vollkommenen Schluß der Lücke, leiten aber den nach mesial gerichteten Druck, ausgehend von M_3, auf den P_2 weiter, so daß dieser trotz fehlendem Kontakt gleichwohl mesial wandert (Abb. 10, 11, 13, 14 und 57 bis 60).

Bei *Fall 11* ist wiederum im *Oberkiefer* M_3 nicht angelegt. Die Auflockerung der Zahnreihen ist daher geblieben. — Im *Unterkiefer* zeigt sich ein ähnlicher Befund wie in Fall 9. Unter dem Einfluß von M_3 wandert M_2 links stärker mesial. Doch scheint es auch hier nicht zum völligen Schluß der Lücke zu kommen, weil, wie das Röntgenbild zeigt, der reichlich gekippte M_2 gegen P_2 durch Trabekeln stark verstrebt ist. Die Anordnung der Trabekel ist bestimmt als Reaktion des peridentalen Gewebes vom unteren M_2 gegen den zu sehr mesial auftretenden Kaudruck des oberen antagonierenden M_2 aufzufassen. Durch diese Verstrebung wird das kippende Moment natürlich noch verstärkt (Abb. 15, 18 und 61—64).

Fall 12. Der Patient ist 18 Jahre alt. Im *Oberkiefer* sind die M_3 rudimentär. Trotzdem vermochten sie die sehr stark aufgelockerten Zahnreihen nach mesial aufzuschließen. — Im *Unterkiefer* ist M_3 rechts ebenfalls sehr klein. Trotzdem trieb seine Durchbruchskraft M_2 nach vorn, so daß die vorher noch große restliche Extraktionslücke fast ganz geschlossen wurde. Links zeigt das Röntgenbild, daß M_3 erst im Durchbruch begriffen ist (Abb. 16, 19 und 65, 66).

Fall 13 zeigt ein sehr erfreuliches Resultat nach M_1-Extraktion. Der Patient ist 18 Jahre alt. Die Extraktionen wurden vor 7½ Jahren vorgenommen. Alle M_3 sind nun vorhanden und stehen in guter Okklusion. In dem vorher durch Distalwandern der P sehr stark aufgelockerten oberen Zahnbogen besteht wieder Kontakt bis zu I_2. Auch der Unterkiefer zeigt ein ebenso günstiges Resultat. Das Röntgenbild beweist, daß hier keine Spur von Kippung der M_2 aufgetre-

ten ist, obwohl sie in direktem Kontakt mit den P_2 stehen (Abb. 17, 20 und Röntgenbild 24).

Zusammenfassung. Die Wirkung des Weisheitszahnes auf ein Gebiß mit früh extrahierten Molaren ist demnach folgende:

1. Unter dem Einfluß des Durchbruches von M_3 wird die *Mesialwanderung* sowohl im Ober- wie im Unterkiefer wieder *verstärkt.*

2. Aus dieser erneuten verstärkten Mesialwanderung resultiert die *Wiederherstellung des Kontaktes* der Zähne im vorher aufgelockerten Gebiß. Sie erfaßt der Reihe nach von hinten nach vorn jeden Zahn.

3. Im Unterkiefer werden die restlichen *Extraktionslücken* durch diese verstärkte Mesialwanderung *aufgeschlossen,* falls sie nicht verstrebt sind durch Knochentrabekel, welche als biologische Reaktion des peridentalen Gewebes auf kippende Momente aufzufassen sind.

(Eine wichtige Folgerung aus dieser Beobachtung ist, daß wohl viele Spätrecidive nach orthodontischer Behandlung ihre Ursache in der durch den Durchbruch von M_3 bedingten verstärkten Mesialwanderung zu suchen ist.)

5. Versuch einer Erklärung der Wanderung.

Dieser Arbeit sind zwar andere Ziele gesteckt, doch reizen einige wichtige neue Befunde zu einem Deutungsversuch. — *Godon, Wiesner* und besonders *Baumeister* haben es unternommen, die Kräfte, welche bei der Artikulation auf Zahnreihe und Alveolarknochen einwirken, nach den Gesetzen der Mechanik genau festzulegen. Nach der Extraktion eines Zahnes werden horizontal wirkende Kräfte auf der nicht abgestützten Seite der Zähne gegen die Extraktionslücke frei und bewirken Kippung oder, falls die Kraft nur unter einem gewissen Schwellenwert bleibt, körperliche Wanderung (nach *Baumeister*). Die durch solche mechanischen Momente ausgelöste körperliche Wanderung würde also auf der Seite der Bewegungsrichtung eine vermehrte Resorption und auf der Gegenseite eine vermehrte Apposition von Knochen voraus-

setzen. Daß ein derartiger Umbau tatsächlich stattfindet, bestätigen einwandfrei die Röntgenbilder von Fall 1 bis 4 (ebenso die histologische Untersuchung, die noch im Gange ist). Auf der distalen Seite der P_2 und der mesialen der M_2 ist ein schmaler unregelmäßig verzargter Schatten[1] bis an die noch wachsenden Wurzelspitzen zu konstatieren. Er stellt im Röntgenbild den durch Resorption verbreiterten Periodontalraum dar. Auf der Gegenseite aber ist überhaupt kein Rand zwischen Alveole und Zahn zu unterscheiden. Hier wird demnach neuer Knochen angebaut. — Für das Zustandekommen der großen körperlichen Bewegung, wie sie bis zum ersten Jahr nach der Extraktion festgestellt wird, scheint mir aber keineswegs die Größe des einwirkenden Kaudruckes verantwortlich zu sein (nach *Baumeister*), sondern folgende zwei biologische Faktoren:

1. der *Knochenwiderstand* und zwar nicht nur der verminderte gegen die Extraktionslücke, sondern der gesamte des ganzen Kiefers. Dieser ist abhängig vom Alter des Individuums. Junger Knochen ist elastisch, wenig verkalkt und daher umbaufähiger. Gerade zur Zeit der zweiten Dentition vom 6. bis 13. Jahre erfahren die Kieferknochen den größten Umbau. Wie früher bereits gezeigt wurde, ist aber der Bau des Alveolarfortsatzes und demnach auch der Knochenwiderstand im Unter- und Oberkiefer verschieden. Nur aus diesen beiden Momenten erklärt sich, daß der relativ gleichbleibende Kaudruck bis zu einem gewissen Alter oben und unten verschieden starke Bodilybewegung, in einem späteren Alter aber Kippung nach der Extraktion hervorrufen kann.

2. das *nicht abgeschlossene Wurzelwachstum*, das stets bei den großen Wanderungsbewegungen festgestellt wird. An dem Wurzelende befindet sich also immer noch das Zahnsäckchen mit seiner knochenresorbierenden und zahnaufbauenden Tätigkeit. Die definitive Wurzelausbildung kann daher einerseits sehr leicht durch die horizontal wirkende Kaukraft beeinflußt werden, so daß in vielen Fällen eine Abbiegung der P-Wurzeln nach mesial resultiert, z. B.

[1] (Auf der Kopie Abb. 6 bes. 7 als schmale Aufhellung erkennbar).

in Fall 11[1] und 13 oben, und eine starke distale Abbiegung der M_2-Wurzeln in Fall 9[2] und 11 oben und 8 unten. — Anderseits kommt dem weichen Zahnsäckchen eine Polsterwirkung zu, so daß keine Hypomochlionwirkung am Wurzelende zustandekommen kann.

Es wirken demnach wohl physikalische Kräfte, auf die aber das lebende Gewebe je nach seinem Zustand und Alter verschieden reagiert. Die großen Wanderungsbewegungen sind keine einfachen Wachstumsvorgänge; dafür sind die gemessenen Wanderungen von 1,5 mm monatlich viel zu groß, sondern es sind Umbauvorgänge, die zum Teil durch mechanische Kräfte hervorgerufen werden. Daß auch diese im Sinne Oppenheims entgegen der Norweger Schule «unbiologisch» sind, erhellt (in Abb. 21, 24) das Röntgenbild von Fall 9 und 13, wo an den unteren P_2 und M_2 Wurzeln einwandfrei starke Spitzenresorption festgestellt wird, obwohl zur Bewegung dieser Zähne keine artifiziellen Kräfte zur Anwendung kamen. Nur die später einsetzende Mesialwanderung aller Zähne kann als physiologischer Umbauprozeß im Alveolarknochen, hervorgerufen durch mechanische Kräfte, angesehen werden, wie sie in der gesamten Osteologie bekannt sind. — Neben dem horizontal und vertikal wirkenden Kaudruck wirken Zungen-, Lippen- und Wangendruck in transversaler Richtung.

Daß aber all diese mechanischen Einflüsse nicht die volle Ursächlichkeit der Wanderung darstellen, sollen besonders zwei wichtige Feststellungen erläutern:

1. die Verlagerung der Anlagen der Nachbarzähne gegen die Extraktionslücke. (Durchbrechende Nachbarzähne treten stets in die Extraktionslücke verschoben durch.)

2. die durch die Molarenextraktion hervorgerufene Retraktion der gesamten Front.

Für diese beiden Tatsachen kann nicht der Kaudruck verantwortlich gemacht werden, wohl könnten sie aber in Einklang gebracht werden mit der *Walkhoffschen Theorie* der Entspannung des spongiösen Alveolarknochens durch die

[1] (Abb. 22). [2] (Abb. 2).

Extraktion. *Walkhoff* nahm an, daß die Zähne in die Spongiosa unter einem gewissen Druck gleichsam eingepreßt sind. Durch die Extraktion würden Spannungsdifferenzen im Knochen auftreten, die durch Bewegung der Zähne gegen die Lücke ausgeglichen würden. Die Kombination dieser Zugwirkung in die Lücke und die Durchbruchskraft würde einerseits die starke Verlagerung der Zahnanlagen in die Lücke, anderseits den stets beschleunigten Durchbruch nach der Extraktion voll erklären. Auch für die gesamte Retraktion der Front, wie sie im folgenden Kapitel aufgezeigt wird, muß irgendeine Zugkraft von hinten angenommen werden.

B. Wirkung der Extraktion auf die Okklusion.

Nachdem die Wanderung der Nachbarzähne nach der Extraktion genau untersucht worden ist, gilt es nun, den Einfluß der Extraktion auf das Gesamtgebiß festzustellen.

Fall 15. Alter 13 Jahre; Okklusion Angle I, trotzdem protrudierte obere Front; Bißhöhe: mittel bis tief. *Oberer* Zahnbogen: breite, kurze Frontzähne; rechts Raum für den nicht durchgebrochenen C durch P_1 fast völlig eingedeckt; keine Verschiebung der Mitte; M_2 durchbrechend. — *Unterer* Bogen: vollständig; M_2 durchbrechend; starker Engstand der Front, dadurch C links bukkal rotiert (Abb. 25–27).

2 Jahre p. extr. Die ganze Bißlage hat sich etwas gehoben. Der Überbiß hat sich vermindert. Im Oberkiefer ist C rechts in richtiger Stellung durchgebrochen. Der ganze Bogen hat regelmäßige Form und ist leicht aufgelockert. Die Extraktionslücke ist geschlossen durch Distalwandern der P 4 mm, und Mesialwandern der M_2 7,5 mm. An der Lücke zwischen I_2 und C links ist die Distalwanderung des Eckzahnes von 1,5 mm leicht ersichtlich. Der Abdruck scheint das Stadium festzuhalten, in dem C bereits distal gerückt ist, noch nicht aber die ganze Front, wie es sich später zeigt. — Im *Unterkiefer* hat sich vor allem die Stellung der Front korrigiert. Auflockerung bis I_2. Restliche Lücke 2 mm (Abb. 29).

9 Jahre p. extr. Im Alter von 22 Jahren treten folgende Veränderungen hervor: die Okklusionsverhältnisse haben sich

ganz wesentlich verbessert. Der Biß hat sich gehoben, der Überbiß ist nur mehr klein, indem sich die protrudierte Front nun retrahiert hat. Unter dem Einfluß der M_3 ist im ganzen Gebiß Kontakt hergestellt. — Auch im *Unterkiefer* sind die Extraktionslücken geschlossen. Der Bogen ist regelmäßig. M_2 rechts ist leicht gekippt, weil er von allen M_2 zuerst durchbrach (Abb. 28, 30).

Obwohl also in diesem Falle vorerst der bloße Platzmangel von C oben links die Extraktion aller M_1 nicht zu rechtfertigen schien, hat die Extraktion eine ganz frappante *Verbesserung der gesamten Bißlage* herbeigeführt.

Fall 16 demonstriert ein ähnliches Resultat.

12 Jahre: Angle I; sehr starker Überbiß; Front alveolär protrudiert. Im *Oberkiefer:* die beiden C fast vollständig durchgebrochen, dennoch breite Diastemata zwischen C und P_1. M_2 noch nicht durchgebrochen. — *Unterkiefer:* Engstand; C rechts labial aus der Zahnreihe gedrängt; M_2 links durchbrechend (Abb. 31, 34).

Trotzdem lückige Protrusion als Kontraindikation für die Extraktionstherapie galt, wurde sie dennoch durchgeführt.

15 Jahre (3 Jahre p. extr.): Die obere Front hat sich bereits stark retrahiert und zugleich hat sich der Überbiß bedeutend vermindert. M_2 stehen in richtiger Okklusion. — Die Zähne im *Oberkiefer* haben sich stark aufgelockert. C rechts ist 1,5 mm distal gewandert. Das Diastema zwischen C und P_1 ist gleich groß geblieben. Links ist die Extraktionslücke geschlossen, rechts noch 2 mm groß. — Im *Unterkiefer* hat die Wanderung die C noch nicht erfaßt. Links verhindert der Antagonist P_2 stärker nach distal zu wandern. Daher ist die Lücke hier größer als rechts (Abb. 32).

Mit *28 Jahren* (16 Jahre p. extr.) ist eine ganz bedeutende Verbesserung der gesamten Bißverhältnisse unverkennbar. Die Okklusion ist einwandfrei. Die starke alveoläre Protrusion hat sich vollkommen zurückgebildet und der Biß hat sich dadurch gehoben, der Überbiß auf ein Minimum reduziert. Geblieben ist oben das Diastema zwischen C und P_1 rechts. Vielleicht ist dafür verantwortlich zu machen das Fehlen der Weisheitszähne. Alle vier Extraktionslücken sind

aber aufgeschlossen. — Unten sind die Eckzähne auch nach distal gewandert und in richtiger Stellung eingereiht worden. Weil die M_3 fehlen, dauerte die Distalwanderung längere Zeit an (Abb. 33, 35).

Fall 17 ergibt ein ähnliches Bild in der Auswirkung der Extraktion auf die Okklusion.

12 Jahre. Molarenrelation: Angle I Grenze; tiefer Überbiß; leichte alveoläre Protrusion der Front. *Oberkiefer:* 53+3 in richtiger Lage durchbrechend, kein Engstand, M_2 noch nicht durchgebrochen. — *Unterkiefer:* Zahnbogen normal. P_2 rechts und M_2 nicht durchgebrochen (Abb. 36, 39).

14 Jahre (2 Jahre p. extr.): In der Front wird die retrahierende und bißhebende Wirkung der M_1-Extraktion ersichtlich. *Oberkiefer:* der ganze Zahnbogen ist aufgelockert und ohne gegenseitigen Kontakt. Die Extraktionslücken sind geschlossen. Die C sind 1,5 mm distalwärts gewandert. M_2 links etwas gedreht. — *Unterkiefer:* der Zahnbogen ist ebenfalls aufgelockert. Die Extraktionslücken wurden bis auf 3 mm verkleinert. P_2 rechts ist stark distal durchgebrochen (Abb. 37, 40).

22 Jahre (10 Jahre p. extr.): Der Erfolg in bezug auf die Bißlage ist eklatant: Hebung des Bisses um ca. 3 mm, Verminderung des Überbisses auf ein Minimum durch Retraktion der ganzen Front. Weniger gut ist das Resultat in der Molarengegend: M_2 links ist wenig gedreht, P_2 links okkludiert nicht, M_2 rechts stehen in Kreuzbißstellung. Die M_3 stehen in Okklusion, daher sind alle Lücken aufgeschlossen, ausgenommen zwischen C und P_1 unten. Die unteren P_2 stehen mehr mesial als mit 12 Jahren infolge des starken Schubes der M_3 (Abb. 38, 41).

Fall 18 bekräftigt nochmals die gemachten Beobachtungen.

10 Jahre: Klasse Angle I, starker Deckbiß, schmale vorgedrängte obere Front, Zahnformel: 654321+124V6 und 654321–1234V6, 3+ durchbrechend (Abb. 42,45).

22 Jahre (12 Jahre p. extr.): Hebung der Bißlage um ca. 3 mm, einwandfreie Okklusion. Trotz der Extraktion hat noch ein geringes Breitenwachstum im Oberkiefer eingesetzt.

Besonders durch die Retraktion der oberen Front hat sich der obere spitze Bogen normal abgeflacht und der Überbiß sich vermindert (Abb. 43, 44, 46).

Zusammenfassung. Nach all diesen Fällen müssen der rechtzeitigen Extraktion der M_1 folgende Wirkungen auf die Okklusion zugeschrieben werden:

1. *eine retrahierende Fernwirkung auf die obere Front.* Die Distalwanderung der vor der Lücke stehenden Zähne erfaßt auch die gut verankerten Eckzähne und irgendeine transversale Zugwirkung bringt gleichzeitig die ganze Front samt Alveolarknochen nach hinten.
2. *eine bißhebende Wirkung.* Diese scheint die Folge der retrahierenden Wirkung zu sein. Indem, wie festgestellt, die Distalwanderung im Unterkiefer kleiner ist, gleitet gleichsam die Bißebene durch das stärkere Distalwandern der Zähne im Oberkiefer auf den Flächen und Höckern der unteren Zähne in die Höhe.
3. *regulierende Wirkung auf Frontzahnstellungsanomalien,* dadurch, daß durch die Distalwanderung gegen die Lücke Platz geschaffen wird.

Diese Wirkungen belegen auch folgende bereits früher erwähnte Fälle:

Fall 8. 5 Jahre nach der Extraktion hat sich der Biß ca. 3 mm gehoben und der starke Überbiß behoben (Abb. 55, 56).

In *Fall 9* hat sich die Front ebenfalls retrahiert und trotz der beidseitigen Kippung der unteren M_2 der Biß sichtlich gehoben (Abb. 57 bis 60).

Auch *Fall 11* demonstriert die retrahierende und bißhebende Wirkung (Abb. 61 bis 64).

In *Fall 12* zeigt die Seitenansicht deutlich die Retraktion der oberen Front (Abb. 65, 66).

Fall 19. Dem 11jährigen Patienten wurden sämtliche M_1 extrahiert, obwohl nun die Okklusion nirgends mehr abgestützt war. Die Prämolaren waren erst im Durchbruch begriffen und noch weit unter Artikulationshöhe.

2 Jahre p. extr. zeigt sich trotzdem in keiner Weise eine Bißsenkung. Die P und M_2 stehen in guter Okklusion. Der obere Zahnbogen ist stark aufgelockert. Im Unterkiefer sind die beiden P_2 gegen die Lücke abgewandert. Diese ist daher klein (Abb. 49, 50).

8 Jahre p. extr. (19 J.) ist sogar in diesem Falle eine Hebung des Bisses ersichtlich. Die Okklusion ist absolut einwandfrei, abgesehen von einer kleinen Lingualdrehung des unteren linken M_2.

Obwohl in diesem Falle wirklich alle Voraussetzung zur Bißsenkung gegeben war, hat sich gerade das Gegenteil eingestellt. Zwingender kann der Beweis für die bißhebende Wirkung der rechtzeitigen M_1-Extraktion nicht mehr gegeben werden. Dennoch ist die Behauptung einer gegenteiligen bißsenkenden Wirkung der Molarenextraktion ein meist angeführtes Argument gegen die Extraktionstherapie. Auch ich habe einige Fälle beobachtet, in denen nach der Extraktion eine *Senkung der Bißlage* zustandegekommen ist.

Fall 20.

10 Jahre. Klasse: Angle II² mit Retrusion der Front und Deckbiß. 2+2 labial gedreht. Zahnformel:

6 V I V III 2 1 + 1 2 III I V V 6 und 6 V I V III 2 1 – 1 2 III I V V 6,

Extraktion der M_1.

12 Jahre. Keine Verbesserung der Bißlage. Durch starke Distalwanderung der P im Oberkiefer hat sich die Retrusion der Front verstärkt. Leichte Auflockerung der oberen Zahnreihe (Abb. 51, 52).

21 Jahre (11 Jahre p. extr.). Der tiefe Biß und die Retrusion haben sich verstärkt. C links ist sogar labial aus der Zahnreihe gedrängt. Keine Kippung, keine Lücken (Abb. 53, 54).

Die anderen Fälle mit beobachteter Verschlechterung der Bißlage beziehen sich ausschließlich auf solche, bei denen die Extraktion der M_1 erst mit 14 Jahren oder später vorgenommen wurde, z. B.

Fall 21. Normale Molarenrelation, normaler Überbiß. Extraktion der M_1 mit 14 Jahren.

1 Jahr p. extr. ist im Oberkiefer die Lücke 4,5 mm groß, bis zum Eckzahn hat eine schwache Distalwanderung stattgefunden. Im Unterkiefer ist die Lücke noch 6 mm groß (Abb. 67).

2 Jahre p. extr. Der Biß hat sich 2 mm gesenkt. *Oberkiefer:* die Extraktionslücke ist immer noch 4 mm groß. Eine Distalwanderung ist nicht mehr meßbar. Auch im *Unterkiefer* haben sich die Lücken nur um 1 mm verkleinert. M_2 sind nach lingual gekippt (Abb. 68).

Indem die Front nicht mehr beeinflußt wurde und keine Retraktion zustandekam, konnten durch die leichte Auflockerung und die Kippung der unteren M_2 die Zähne des Oberkiefers sich zwischen die Antagonisten des Unterkiefers hinabsenken, woraus eine Tieferlegung der Okklusionsebene resultiert.

Nach meiner Beobachtung kommt eine **Bißsenkung** durch die Extraktion der M_1 nur zustande:

1. bei Okklusionsklasse Angle II, Abteilung 2 (Distalbiß mit Retrusion).
2. bei zu spät durchgeführter Extraktion der M_1.

C. Untersuchung bezüglich des Extraktionsalters.

Schon in den allgemeinen Wanderungsgesetzen wurde für deren Gültigkeit ein ganz bestimmtes Extraktionsalter angegeben. Dieses Alter genau festzulegen und zu begründen, ist die nächste wichtige Aufgabe; denn von ihm hängt mehr oder weniger der Erfolg der ganzen Extraktionstherapie ab. Um daher zu einwandfreien Resultaten zu gelangen, wurde die ganze Untersuchung auf 80 Fälle mit Extraktion aller M_1 ausgedehnt, und zwar so, daß jede Seite des Gebisses einzeln notiert wurde und wir somit das Resultat von *360 Seiten* mit extrahierten ersten Molaren erhalten.

Die Untersuchung erstreckt sich auf Fälle, in denen zwischen 10 und 14 Jahren extrahiert wurde. Die Resultate nach ½ bis 1 Jahr und nach 2 bis mehr Jahren werden getrennt aufgezeichnet. Beobachtet wird die Größe der Ex-

TABELLE VI.

Untersuchung bezüglich des Extraktionsalters der 1. Molaren.

A. Oberkiefer.

Alter	Zeit per extr. Jahre	Extraktionslücke: geschlossen Anzahl	geschlossen %	klein Anzahl	klein %	mittel Anzahl	mittel %	groß Anzahl	groß %	Drehung P_2	Drehung M_2	Kippung P_2	Kippung M_2	M_2 durchgebrochen	M_2 nicht durchgebrochen	Total Seiten
10	0,5–1,5	12	100	—	—	—	—	—	—	—	1	—	—	1	2	14
	2–	14	87	2	13	—	—	—	—	2	1	—	—	—	—	16
11	0,5–1,5	10	56	7	39	—	—	—	—	2	2	—	—	2	1	18
	2–	18	90	2	10	—	—	—	—	1	—	—	—	—	—	20
12	0,5–1,5	10	38	15	57	1	5	—	—	1	1	—	2	1	—	26
	2–	18	75	5	21	1	4	—	—	4	5	—	—	—	—	24
13	0,5–1,5	3	30	4	40	3	30	—	—	—	2	—	—	—	—	10
	2–	8	67	4	33	—	—	—	—	—	3	—	—	—	—	12
14	0,5–1,5	—	—	7	50	2	14	3	36	—	—	—	3	—	—	14
	2–	—	—	2	50	2	50	—	—	—	—	—	1	—	—	4

Total der extrahierten $M_1 = 160$

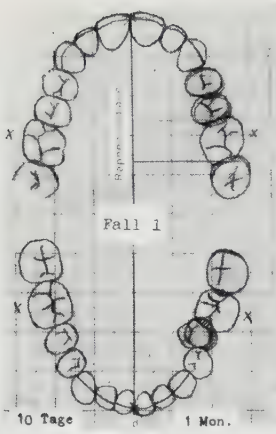

Abb. 1

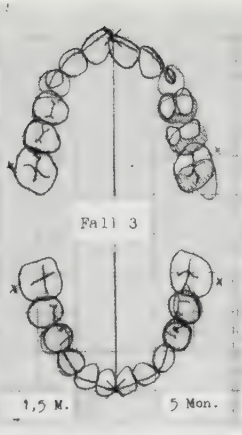

Abb. 2

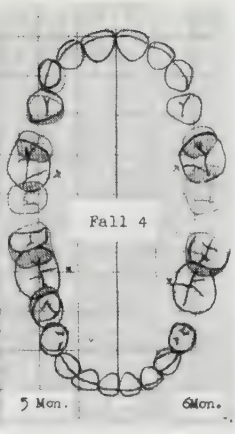

Abb. 3

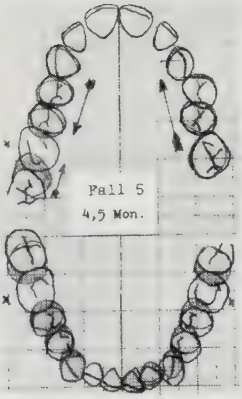

Abb. 4

Abb. 5

Fall 3

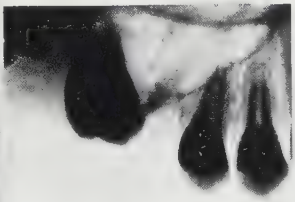

Abb. 6

Abb. 7

Fall 4

Abb. 8

TAFEL II

Abb. 9

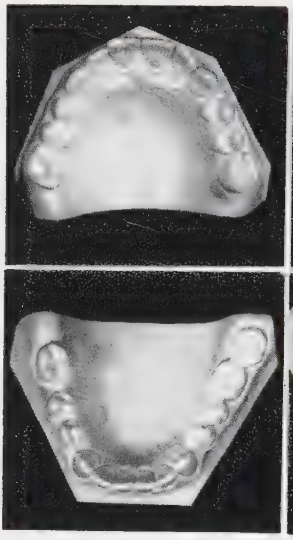

Abb. 10

Abb. 11

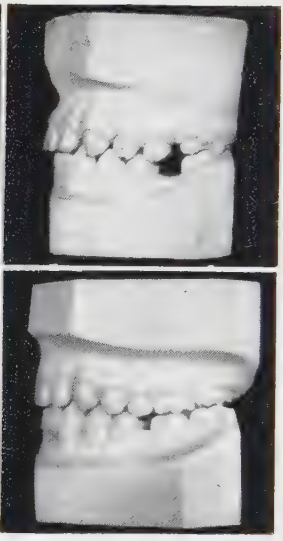

Abb. 12

Fall 8

Abb. 13

Abb. 14

Fall 9

Abb. 15

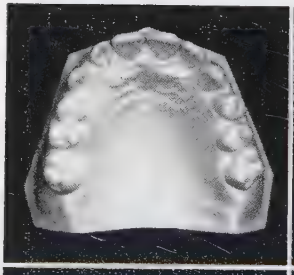

Abb. 16

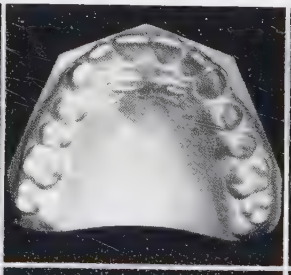

Abb. 17

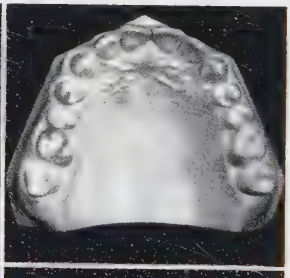

Abb. 18

Fall 11

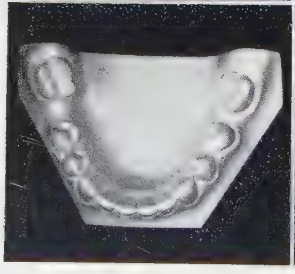

Abb. 19

Fall 12

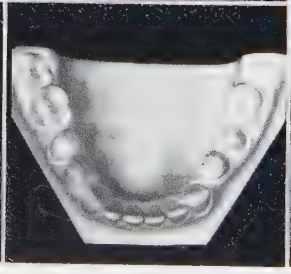

Abb. 20

Fall 13

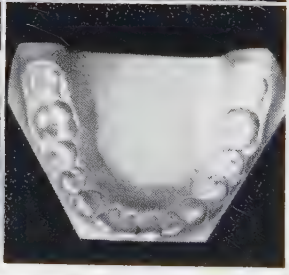

TAFEL III

Abb. 21 Abb. 22

Fall 8



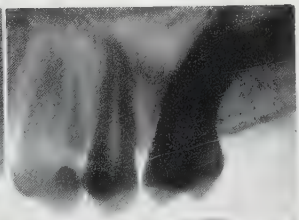

Fall 11

Fall 9

Fall 13

Abb. 23 Abb. 24

Abb. 25, 13 J. Abb. 26, 13 J. Abb. 27, 13 J.

Fall 15

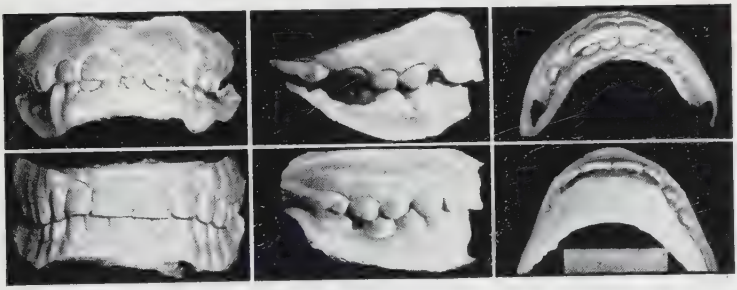

Abb. 28, 22 J. Abb. 29, 15 J. Abb. 30, 22 J.

Abb. 31, 14 J. Abb. 32, 15 J. Abb. 33, 28 J.

Fall 16

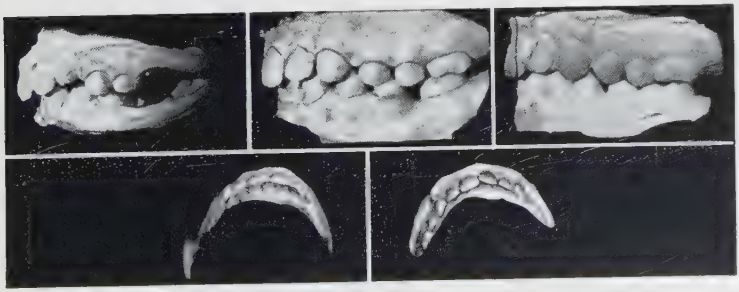

Abb. 34. Abb. 35.

TAFEL IV

Fall 17

Abb. 36, 12 J. Abb. 37, 14 J. Abb. 38, 22 J.

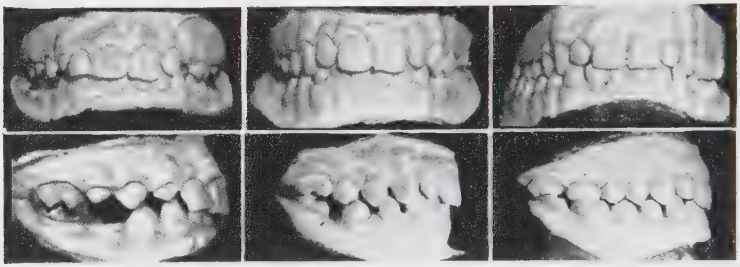

Abb. 39, 12 J. Abb. 40, 14 J. Abb. 41, 22 J.

Fall 18

Abb. 42, 10 J. Abb. 43, 22 J. Abb. 44, 22 J.

Abb. 45 10 J.

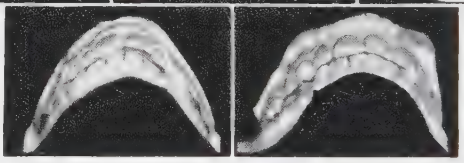

Abb. 46 22 J.

Fall 19

Abb. 47, 11 J. Abb. 48, 11 J. Abb. 49, 19 J.



Abb. 50

19 J.

Fall 20

Abb. 51, 10 J. Abb. 52, 10 J. Abb. 53, 21 J.

Abb. 54

21 J.

TAFEL V

Abb. 55, 12,5 J. Abb. 57, 11,7 J. Abb. 59, 11,7 J.

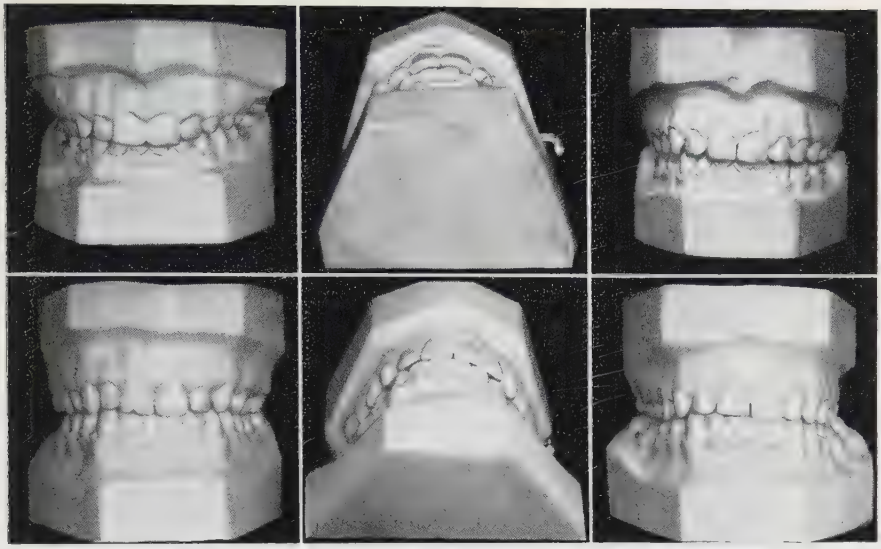

Abb. 56, 17,5 J. Abb. 58, 16,7 J. Abb. 60, 16,7 J.

Fall 8 Fall 9

Abb. 61, 12 J. Abb. 63, 11 J. Abb. 65, 11 J.

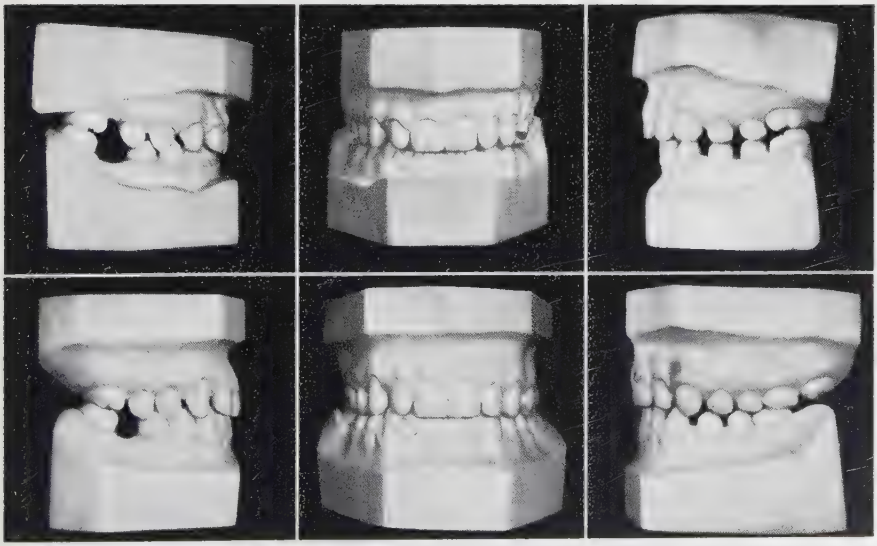

Abb. 62, 17 J. Abb. 64, 16 J. Abb. 66, 16 J.

Fall 11 Fall 12

Fall 21

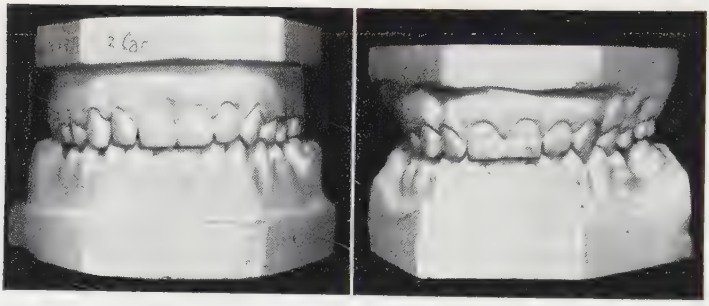

Abb. 67 Abb. 68

Fall 22

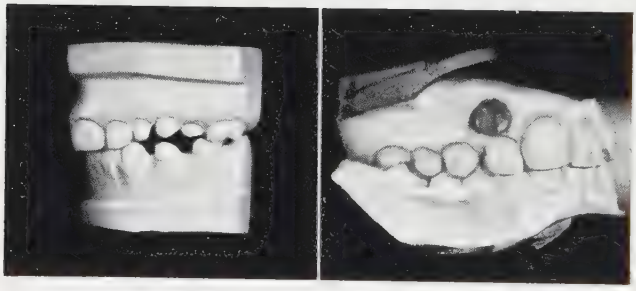

Fall 25

Abb. 69 Abb. 70

Fall 24

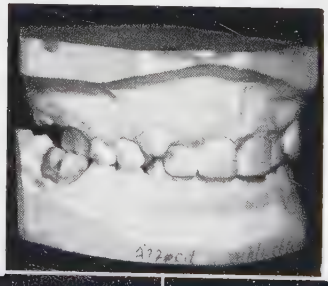

Abb. 71

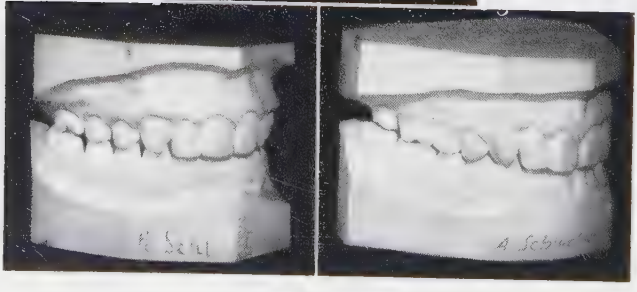

Abb. 72 Abb. 73

traktionslücke, die Schädigungen: Drehung und Kippung der Zähne, das Vorhandensein der M_2, ob sie durchbrechend oder überhaupt noch nicht vorhanden sind.

Tabelle VI ergibt die Zusammenstellung für den *Oberkiefer:*

Mit *10 Jahren* die Extraktion ausgeführt, schließt sich die Lücke sehr schnell, wie früher schon gezeigt, besonders durch den verlagerten Durchbruch von M_2. Nach 1 Jahr mit ca. 11 Jahren sind von 14 nur 2 M_2 noch nicht durchgebrochen. Bei dem großen Grad der Auflockerung der Zahnreihe besteht meist zwischen jedem Zahn eine kleine Lücke, so auch zwischen M_2 und P_2, daher können eigentlich die Extraktionslücken als geschlossen gelten.

Das Extraktionsalter von *11 Jahren* zeigt bereits einen etwas abnehmenden Prozentsatz mit totalem Lückenschluß nach 1 Jahr. — Nach 2 Jahren ist er aber wiederum fast 100 %. Drehungen der M_2 werden hie und da beobachtet, tragen aber keine starken Okklusionsstörungen nach sich.

Mit *12 Jahren* die Extraktion vorgenommen, nimmt die Anzahl der geschlossenen Lücken nach 1 Jahr noch mehr ab, d. h. also, die Wanderungsgeschwindigkeit verringert sich mit zunehmendem Alter. Bereits werden mittelgroße notiert.

Beim Extraktionsalter von *13 Jahren* sind nach durchschnittlich 1 Jahr ebenso viele mittlere Lücken wie geschlossene vorhanden. Nach 2 Jahren sind jedoch über zwei Drittel aller Lücken geschlossen.

Wurde im Alter von *14 Jahren* extrahiert, geht die Wanderung nurmehr langsam vor sich. Nach ca. 1 Jahr sind noch keine Lücken geschlossen. Ein Drittel figuriert noch unter groß. Wichtig ist, daß hier einige gekippte M_2 beobachtet wurden.

Zusammenfassung für den *Oberkiefer:*

1. In der abnehmenden Zahl der geschlossenen Lücken nach durchschnittlich 1 Jahr p. extr. beim Extraktionsalter von 10 bis 14 Jahren äußert sich die abnehmende Wanderungsgeschwindigkeit mit zunehmendem Alter.

TABELLE VII.

Untersuchung bezüglich des Extraktionsalters der 1. Molaren.

B. Unterkiefer.

Alter	Zeit per extr. Jahre	Extraktionslücke								Drehung		Kippung		M_2		Total
		geschlossen		klein		mittel		groß								
		Anzahl	%	Anzahl	%	Anzahl	%	Anzahl	%	P_2	M_2	P_2	M_2	durchgebrochen	nicht durchgebrochen	Seiten
10	0,5–1,5	—	—	1	7	9	64	2	16	2	—	4	—	2	2	14
	2–	7	43	1	7	6	37	—	—	6	2	1	—	—	2	16
11	0,5–1,5	1	5	6	33	10	56	—	—	5	1	1	6	3	1	18
	2–	4	20	6	30	10	50	—	—	7	3	1	—	—	—	20
12	0,5–1,5	—	—	6	23	14	54	6	23	—	4	—	8	1	1 ex.	26
	2–	7	29	8	33	7	29	1	4	4	3	0	4	—	1	24
13	0,5–1,5	—	—	4	40	3	30	3	30	8	—	—	5	—	—	10
	2–	1	8	5	42	4	33	2	17	4	—	—	3	—	—	12
14	0,5–1,5	—	—	—	—	4	29	10	71	2	—	—	10	—	—	14
	2–	—	—	2	50	2	50	—	—	2	—	—	4	—	—	4

Total der extrahierten $M_1 = 160$

2. In einem Extraktionsalter von 10 bis 13 Jahren schließen die Extraktionslücken nach spätestens 2 Jahren. Kleinere Lücken sind durch Auflockerung bedingt.

3. Drehung der P_2 und M_2 stehen in keinem Zusammenhang mit dem Extraktionsalter.

4. Das Extraktionsalter von 14 Jahren scheint der oberen Grenze für die Extraktionstherapie im Oberkiefer nahezukommen.

5. Unter dem Einfluß der Extraktion brechen die M_2 (auch M_3) früher durch.

Tabelle VII gibt die Resultate für den *Unterkiefer:*

Bei einem Extraktionsalter von *10 Jahren* sind nach ca. 1 Jahr bei drei Vierteln der Fälle die Extraktionslücken um die Hälfte kleiner geworden. Bei ca. 50% der Fälle sind sie nach 3 Jahren geschlossen. Kippungen kommen nur bei Prämolaren vor, und zwar nach distal.

Mit *11 Jahren* die unteren M_1 extrahiert, zeigt sich in der Schließung der Lücken ungefähr ein ähnliches Bild wie mit 10 Jahren, allerdings mit einem etwas geringeren Prozentsatz geschlossener Lücken nach durchschnittlich 2 Jahren. Wichtig ist die Konstatierung von Kippungen der M_2 in einem Sechstel der Fälle.

Beim Extraktionsalter von *12 Jahren* sind in nicht ganz einem Viertel der Fälle nach ca. 1 Jahr die Lücken noch groß, mehr als die Hälfte mittel und weniger als ein Viertel klein. Nach durchschnittlich 3 Jahren sind die Verhältnisse ungefähr entsprechend dem Extraktionsalter von 11 Jahren. Die Kippungen der M_2 haben sich auf ein Viertel vermehrt.

Die Extraktionen mit *13 Jahren* ausgeführt, hat sich der Prozentsatz mit großen Lücken nach ca. 1 Jahr noch vermehrt. Dementsprechend sind nach ca. 3 Jahren die Hälfte der Lücken erst klein und nur ausnahmsweise geschlossen. Die übrigen sind mittel oder gar noch groß. Ein voller Drittel der Fälle zeigt Kippungen der M_2.

Beim Extraktionsalter von *14 Jahren* sind nach durchschnittlich 1 Jahr in drei Vierteln der Fälle noch große Extraktionslücken vorhanden. Auch nach ca. 3 Jahren sind

50% noch mittelgroß, die andern noch klein. Fast 100% der M_2 sind gekippt.

Zusammenfassung für den *Unterkiefer:*

1. Die bedeutend kleinere Wanderungstendenz der Zähne im Unterkiefer wird durch diese Untersuchung bestätigt. Sie nimmt im Unterkiefer ebenfalls mit zunehmendem Alter noch ab, daher der abnehmende Prozentsatz des Lückenschlusses mit zunehmendem Extraktionsalter.

2. Mit 10 Jahren sind die Resultate für die Extraktion der M_1 im Unterkiefer in jeder Beziehung am günstigsten; denn nur bei diesem Extraktionsalter kann die Kippung der M_2 vermieden werden.

3. Die Kippungen von M_2 vermehren sich mit zunehmendem Extraktionsalter und sind mit 14 Jahren die Regel. Die Kippungen der P_2 nehmen umgekehrt ab.

4. Das 13. Altersjahr ist für die Extraktionstherapie im Unterkiefer unbedingt die oberste Grenze.

5. Der Durchbruch der M_2 wird auch im Unterkiefer durch die Extraktion der M_1 beschleunigt.

Die guten Resultate, welche mit 10 Jahren erhalten werden, könnten vielleicht dazu verleiten, das Extraktionsalter noch früher anzusetzen. Diese Möglichkeit habe ich auch ins Auge gefaßt, komme aber zu einer abschlägigen Antwort aus folgenden Gründen:

1. *Die frühzeitige Molarenextraktion,* d. h. vor dem 10. Altersjahr *ruft oft Stellungsanomalien hervor.* Je nachdem die M_2 oder P_2 zuerst durchbrechen, wird die Mesial- oder Distalwanderung eine übersetzt große. Bereits in Fall 5 wurde auch die Störung im Oberkiefer infolge zu früher Extraktion von M_1 hingewiesen: da M_2 vor P_2 durchbrach, wanderte diese zu stark mesial, so daß für die Prämolaren Platzmangel entstand. — Das Umgekehrte ist in *Fall 22* (Abb. 69) im Unterkiefer zu beobachten. Mit 8 Jahren wurde M_1 links extrahiert, P_2 trat später stark distal verschoben hervor und artikuliert nun sogar mit dem oberen M_1. Es besteht eine große Lücke zwischen P_1 und P_2, die sich, wie auch in andern Fällen beobachtet wurde, nicht mehr schließt, weil gewöhnlich der obere Antagonist P_1 sich in diese Lücke

hinabsenkt und den Lückenschluß verhindert. Dieses *Abwandern von* P_2, das wie oben gezeigt wurde, auf der Verlagerung des Zahnkeimes beruht, geht gewöhnlich mit einer Rotationsbewegung um die eigene Axe vor sich, so daß die bukkale Fläche zur disto-approximalen wird.

2. Zu frühzeitige Extraktion bewirkt *Kieferwachstumshemmungen*. An der Stelle der Extraktion kommt es gerne zur Kontraktion des Alveolarknochens, wie dies nach der Elastizitätstheorie *Walkhoffs* erklärlich ist. Das Längen- wie das Höhenwachstum scheint gehemmt. Die Extraktion eines ersten Molaren in einem zu jugendlichen Kiefer birgt rein praktisch auch gewisse Gefahren und bedeutet für den jungen Patienten immerhin einen schweren Eingriff.

3. Bei zu frühzeitiger Extraktion *fehlt* es oft an der *genauen Prognose*. Vor dem 10. Jahre haben wir es immer mit einem Wechselgebiß zu tun und wir haben wenig Übersicht über die zukünftige Gestaltung (Größe der Eckzähne und Prämolaren) des bleibenden Gebisses. In drei Fällen konnte ich beobachten, daß nach der Extraktion der M_1 vor 10 Jahren die Eckzähne nach 2 Jahren hochlabial durchbrachen, weil einerseits die Prämolaren ziemlich breit waren und anderseits eine starke Mesialwanderung einsetzte, weil M_2 vor P_2 durchbrach. Dadurch kommt es trotz Extraktion der M_1 zum nochmaligen Platzmangel oder Engstand der Zähne. Als Illustration hiezu gebe ich *Fall 25* (Abb. 70) wieder: Extraktion der M_1 vor dem 9. Jahre (genaues Datum nicht mehr feststellbar). Mit 12½ Jahren bricht trotzdem der rechte Eckzahn hochlabial über I_2 durch und findet absolut keinen Platz in dem bereits reduzierten Zahnbogen. Vergleichshalber zeige ich als Gegenstück *Fall 24*, bei dem zur Platzschaffung für die oberen C die M_1 rechtzeitig mit 11 Jahren entfernt wurden (Abb. 71 11 Jahre, Abb. 72 13 Jahre, Abb. 73 17 Jahre).

D. Therapeutische Auswertung.

Die Gesamtheit der Untersuchungsergebnisse aller Veränderungen nach der Molarenextraktion gestattet es nun, genaue Richtlinien für ihre therapeutische Auswertung auf-

zustellen und besonders den Indikationsbereich und das Behandlungsalter festzulegen. Damit soll versucht werden, einen Weg zu weisen zur Vermeidung der genannten Schädigungen der Extraktionstherapie (der Kippung, Lückenpersistenz, neuer Okklusionsanomalien).

a) *Indikationsbereich* für die Extraktionstherapie der ersten Molaren.

Mit allem Nachdruck muß anfangs darauf hingewiesen werden, daß es einen ganz bestimmten Indikationsbereich für diese Behandlungsart gibt, von dessen Einhaltung ein großer Teil des Erfolges abhängt. Wir wenden uns daher aufs schärfste gegen eine sogenannte «*systematische*» Extraktion. Bei der großen individuellen Variabilität, wie sie gerade für das menschliche Gebiß so bekennzeichnend ist, wird ein schematisches Handhaben einer Therapie stets zu größeren Mißerfolgen als Verbesserungen führen. Gerade diese Extraktionstherapie heischt mehr denn jede andere Behandlungsart die genauesten Überlegungen. Denn es liegt im Wesen der Selbstregulierung, daß der ganze Verlauf der Regulierung durch eine Extraktion bloß eingeleitet, nachher sich aber selbst überlassen wird. Der aktive Eingriff beschränkt sich also nur auf die anfängliche Extraktion, und nur in der richtigen Wahl des zu extrahierenden Zahnes und dem richtigen Zeitpunkt liegt die Dosierungsmöglichkeit. Ich möchte daher diese Extraktionstherapie nicht «systematische», sondern im Gegenteil mit noch größerem Recht «*dosierte*» Extraktionstherapie nennen, einen Begriff, den *R. Schwarz* für die Extraktion zur Unterstützung der aktiven orthodontischen Behandlung geprägt hat.

Der *Indikationsbereich* für die Extraktion der M_1 zum Zweck der Selbstregulierung sei durch folgende Punkte umrissen:

1. Die Extraktion der M_1 zur Selbstregulierung kann nur in Fällen von Bißklasse Angle I mit Erfolg durchgeführt werden. Bei ausgesprochener Klasse II mit lückiger Protrusion kann durch die alleinige Extraktion kein endgültiges Resultat erzielt werden. Auch in Klasse II, Abteilung 2

bleibt sie erfolglos (Fall 20). Das heißt also, *Fälle, in denen Okklusionsstörungen durch pathologisches Kieferwachstum hervorgerufen worden sind, können durch die Extraktionstherapie allein nicht korrigiert werden.*

2. Prognostisch sehr günstig für die Extraktionstherapie sind Fälle mit oberer Protrusion bei Klasse I oder nur geringem (einseitigem) Distalbiß, ebenso bei stark tiefem Biß. *Mit der Extraktionstherapie können nur Kieferdeformitäten, welche durch die gedrängte Zahnstellung hervorgerufen wurden, behoben werden.*

3. Bei Engstand, Frontzahnstellungsanomalien (jedoch keine Palatinalverlagerungen), Eckzahnhochstand kommt die Extraktion der M_1 nur in Frage, wenn diese zum Teil wenigstens schadhaft sind. Vollkommen gesunde M_1 sollten deswegen nie geopfert werden, sondern dann Prämolaren (siehe Teil II).

4. Sind nur die oberen M_1 schadhaft, so müssen die gesunden unteren unter allen Umständen belassen werden. Ist im Unterkiefer zum Ausgleich oder aus einem anderen Grunde eine Extraktion notwendig, so sollen in diesem Falle *unbedingt* Prämolaren geopfert werden.

5. Müssen hingegen die unteren M_1 entfernt werden, so sollten zur Vermeidung von schweren Okklusionsstörungen stets auch die oberen, auch falls sie gesund sind, extrahiert werden. Dies gilt bis zum 14. Altersjahr (siehe Teil II, Prämolarenextraktion).

6. Im Oberkiefer sollte die Extraktion der M_1 im jugendlichen Alter stets beizeiten ausgeführt werden, da es sonst zu einer einseitigen Bißhebung und zur Infraokklusion dieser Seite kommt.

7. Bei einer Kombination von Störungen, wie Engstand oder Eckzahnhochstand und tiefem Biß, ergibt die Extraktion der M_1 bessere Resultate als die der P.

Absolut **kontraindiziert** und ein grober Kunstfehler ist die Extraktion der M_1:

a) im *Oberkiefer* bei Angle Klasse III (Mesialbiß) und überhaupt bei jedem Zurückstehen des Oberkiefers;

b) im *Unterkiefer* bei einem Distalbiß und jedem verkürzten unteren Zahnbogen oder Kiefer und überhaupt jegliche Extraktion zur Selbstregulierung nach dem 13. Altersjahr.

b) **Zeitpunkt** der Extraktion der M_1.

Seine richtige Wahl gibt eine zweite Möglichkeit, die einzuleitende Selbstregulierung genau zu dosieren. Aus meiner Untersuchung ergeben sich dazu folgende Anhaltspunkte:

1. Im *Unterkiefer* sollen die kariösen M_1 stets *vor* den oberen extrahiert werden, um eine starke Mesialverlagerung der oberen M_2, die eine kippende Wirkung auf die weniger schnell mesial gewanderten unteren ausüben, zu vermeiden. Garantie für absoluten Lückenschluß und sichere Vermeidung von Kippung der M_2 im Unterkiefer kann nur bei einem Extraktionsalter von 9—10 Jahren gegeben werden. Die Extraktion der unteren M_1 nach dem 13. Jahre führt fast stets zu schweren Okklusionsstörungen.

2. Im *Oberkiefer* ist die Extraktion je nach dem verfolgten Zwecke in verschiedenem Alter auszuführen. Bei kariesprophylaktischer Extraktion empfiehlt es sich, diese so bald als möglich durchzuführen. Handelt es sich um eine Selbstregulierung, so kann mit der Wahl des Zeitpunktes die Distalwanderung dosiert werden (siehe A, Kapitel 2).

3. Wird eine Retraktion der oberen Front bezweckt oder eine Hebung des Bisses, so ist das 12. bis 13. Jahr das günstigste.

4. Bei Eckzahnhochstand ist die Extraktion der M_1 gleich beim Durchbruch des C durchzuführen. Wenn er bereits hochlabial durchbrach, darf nicht zu früh extrahiert werden, weil sich sonst die Lücke von mesial schließt, bevor er eingewandert ist.

5. Bei Engstand können die oberen M_1 bis zum 15. Altersjahre entfernt werden.

E. Rückblick und Ausblick.

Ausgehend von einer hypothetischen negativen Einstellung zur Extraktionstherapie zwecks Selbstregulierung, sollte vorliegende Untersuchung vorerst eine Arbeit «Das Extrak-

tionsproblem in der Orthodontie» biologisch unterbauen. Wie in jener Arbeit an Hand der großen Gnathostatsammlung von *R. Schwarz* weiter auseinandergelegt werden wird, führt das Mißverhältnis von zu großen Zähnen bei kleinem Kiefer — sei es nun durch Vererbung, Rassenmischung oder andere unbekannte Faktoren bedingt — zu Zahnstellungs- und Kieferanomalien, die nur durch Extraktion behoben werden können. Da diese Extraktion als unterstützende Maßnahme der aktiven Behandlung gedacht war, galt es an Hand der selbsttätigen, natürlichen Reaktion der Zähne und des Kiefers auf die Extraktion eines Zahnes zu prüfen, in welcher Richtung unsere aktive Therapie dem biologischen Geschehen nach der Extraktion nachzuhelfen habe. Erst die Untersuchungsergebnisse dieser Fälle, in denen also nur extrahiert wurde, zwangen mich zur Einsicht:

1. daß *in bestimmten Fällen* die Extraktion tatsächlich eine *Selbstregulierung* bewirkt, ohne unterstützende aktive Therapie,
2. daß aber eine solche alleinige Extraktionstherapie nur in einem *ganz bestimmten Alter*, durch die Extraktion eines *ganz bestimmten Zahnes* erfolgreich ist.

Die erste Einsicht veranlaßte mich, an einem möglichst großen Untersuchungsmaterial die Grenzen des *Indikations*bereiches festzulegen:

Mit der Extraktionstherapie können nur **Kieferdeformitäten, die durch gedrängte Zahnstellung und nicht durch pathologisches Kieferwachstum** hervorgerufen wurden, ausgeheilt werden; d. h. ausgesprochener Distal- oder Mesialbiß heilt nach Extraktion allein nicht aus.

Konsequenz der zweiten Einsicht ist die Aufstellung oder mehr der Ausbau *des Prinzipes der dosierten Extraktion* auch für die Selbstregulierung. Die Wirkung der Extraktion wird durch die Wahl des Zahnes und des Zeitpunktes ihrer Durchführung dosiert. In vorliegender Arbeit (I. Teil) sind die Ergebnisse für die Extraktion der ersten Molaren wiedergegeben, die nochmals kurz zusammengefaßt lauten:

a) Die rechtzeitige M_1-Extraktion bewirkt durch Wandern der Zähne — der vor der Lücke stehenden nach distal und der hinter der Lücke stehenden nach mesial — einen *selbsttätigen Lückenschluß* und eine *Auflockerung* der Zahnreihen.

b) Sie hat eine Fernwirkung auf die Front: *Retraktion der Front.*

c) Sie bewirkt eine *Bißerhöhung.*

Ferner wurde der wichtige Einfluß des Weisheitszahnes auf den Zahnbogen aufgedeckt.

Das Prinzip der dosierten Extraktion zur Selbstregulierung erfüllt sich aber erst durch das Heranziehen der Auswirkung der Prämolaren-Extraktion. Die umfangreichen Untersuchungen werden in einem zweiten Teil veröffentlicht. Die Ergebnisse sind weitgehend verschieden von denen der M_1-Extraktion. Aber gerade in der Ausnützung dieser Unterschiede der M_1- und der P-Extraktion liegt die größte Möglichkeit, die Wirkung der Extraktion zu dosieren. Eine anschließende kritische Betrachtung über die Eckzahn- und Frontzahnextraktion wird schließlich hinüberweisen in den uneingeschränkt alleinigen Indikationsbereich der aktiven orthodontischen Behandlung.

Eine objektive Würdigung des gesamten Extraktionsproblems zur Selbstregulierung wird daher erst am Schlusse des zweiten Teiles angebracht sein.

Literaturnachweis.

Andrieu: Monographie des sechsjährigen Zahnes. Genf, Berlin 1888.

Andresen, V., und *Häupl, K.:* Funktionskieferorthopädie. Leipzig 1936.

Angle, Ed.: Die Okklusionsanomalien der Zähne. Berlin 1913.

Baumeister, W.: Wanderung der Zähne im bleibenden Gebiß des Menschen. Schw.M.f.Zh. 1934, Nr. 9.

Brodtbeck, Ad.: Klinische Erfahrung bezüglich der Sechs-Jahr-Molaren. Schw.Viertelj.-Schr.f.Zh. 1921, Nr. 3.

Case, C.: Dental Orthopedia. Chicago 1908.

Chapman, H.: Extraction as a Part of treatment. Int. Journal of Orthod. 1932, Nr. 18; 1934, Nr. 20.

Davenport: Die Bedeutung der natürlichen Formen usw. Dental Cosmos, Korr.f.Z. 1888.

Fox, J.: Natural history of the human teeth. London 1803.
Godon: Betrachtungen über mechanische Wirkung der Kiefer usw. Z.f.z. Orth. 1907.
Grünberg, aus Angles Okklusionsanomalien d. Z.
Herbst, E.: Zahnärztliche Orthopädie. München 1921.
Holländer: Die Extraktion der Zähne. Leipzig 1882.
Intern. Journal of Orthodontia etc.: Extraction of first permanent molars. 1933, Nr. 3.
Helman, M.: Some biologic aspects etc. Separatabdr.: Intern. Journal of Orthod. 1937, Nr. 8.
Izard, G.: Orthodontie. Paris 1920.
Korkhaus, G.: Orthodont. Diagnostik. Fortschr.d.Zh. 1933, Nr. 9.
Korkhaus, G.: Moderne orthodont. Therapie. Berlin 1932.
Körbitz: Diagnose und Therapie beim unregelmäßigen Gebiß. Korr.f.Z. Bd. 36, Heft 1.
Kunert, A.: Über die Selbstregulierung des Gebisses. D.M.f.Z. 1904, Heft 7–12.
Kunert, A.: Die therapeutische Verwertung der Extraktion usw. D.M.f.Z. 1902, Seite 451ff.
Lipschitz, M.: Die Selbstregulierung des Gebisses. Berlin 1927.
Maclean: Über die systematisch angewandte frühzeitige Entfernung der vier permanenten ersten Backenzähne usw. Der Zahnarzt 1855, Nr. 9.
Meyer, O.: Biometrische Untersuchung der anatomisch richtigen Okklusion. D.M.f.Z. 1929, Heft 22–23.
Oppenheim, A.: Krise in der Orthodontie. Stom. 1933, H. 7, 8, 11.
Riesenfeld: Über die systematische Extraktion der sechsjährigen Molaren. D.M.f.Z. 1908, Heft 9–11.
Salzmann, J. A.: Tooth movement after loss of first permanent molars. Int. Journal of Orth. 1937, Nr. 7.
Schwarz, R.: Neue diagnostische Hilfsmittel in der Orthodontie. Schw. M.f.Z. 1921, Nr. 10.
Schwarz, R.: Neue cephalom. Methoden und Apparate, usw. Schw.M.f.Z. 1923, Nr. 9 und 12.
Simon, P.: System einer biologisch-mechanischen Therapie der Gebißanomalien. Berlin 1933.
Sternfeld: Über die sogenannte frühzeitige Extraktion des sechsjährigen Molaren. Oe.-U.V.f.Z. 1899, Heft 3.
Wiesner: Die Einwirkung mechanischer Energie auf die Zähne. Oe.-U.V.f.Z. 1908.
Walkhoff, O.: Die Unregelmäßigkeiten in den Zahnstellungen usw. Leipzig 1891.

Meinem Lehrer, Herrn Prof. *Rud. Schwarz*, Direktor des orthodontischen Institutes der Universität Basel, sei auch an dieser Stelle mein verbindlichster Dank für die Förderung dieser Arbeit ausgesprochen. Herrn Dr. *P. Felber* in Luzern, der mir seine wertvolle Materialsammlung bereitwillig zugänglich gemacht hat, bin ich zu besonderem Dank verpflichtet. Einer weiteren Dankespflicht erledige ich mich hiedurch gegenüber Herrn Prof. *Wild*, Vorsteher der prothetischen Abteilung des Universitäts-Institutes Zürich, und Herrn Dr. *W. Baumeister*, Zürich, für die Überlassung ihres Materiales und der Ermöglichung seiner Ergänzung im Zürcher Institut. Ebenso seien meines Dankes versichert die Herren Prof. *Stopany* und Oberassistent Dr. *Ringger*, Zürich, für die Zusendung des Brodtbeckschen Materiales, die Herren Dr. *Gutherz*, Direktor der Basler Schulzahnklinik, und besonders Dr. *Jourdan*, Basel, für die Überweisung von Fällen und Überlassung ihrer Sammlung, und schließlich Herrn Dr. *H. Halter*, Direktor der Schulzahnklinik Luzern, für die Anregung dieser Arbeit. Herrn Prof. *O. Müller* danke ich für die röntgenologischen Erhebungen.